



MINISTÉRIO DA EDUCAÇÃO  
Secretaria de Educação Profissional e Tecnológica  
Instituto Federal de Educação, Ciência e Tecnologia de Rondônia

**INSTITUTO FEDERAL DE EDUCAÇÃO, CIÊNCIA E TECNOLOGIA DE  
RONDÔNIA – CAMPUS JARU**

**CURSO DE BACHARELADO EM MEDICINA VETERINÁRIA**

**VITÓRIA TOTH RAMOS**

**PRINCIPAIS ENDOPARASITOS EM OVINOS**

**JARU / RO**

**2024**

**VITÓRIA TOTH RAMOS**

**PRINCIPAIS ENDOPARASITOS EM OVINOS**

Trabalho de conclusão de Curso apresentado ao Curso de Bacharelado em Medicina Veterinária do Instituto Federal de Educação, Ciência e Tecnologia de Rondônia – *Campus* Jaru para obtenção do título de Bacharel (a) em Medicina Veterinária.

Orientador: Prof<sup>a</sup>. Dr<sup>a</sup>. Elizabeth Hortêncio de Melo.

**JARU / RO**

**2024**

Ficha catalográfica elaborada pelo Sistema Gerador de Ficha Catalográfica do IFRO,  
com dados informados pelo(a) próprio(a) autor(a).

Ramos, Vitória Toth.  
Principais endoparasitos em ovinos / Vitória Toth Ramos, Jarú-RO, 2024.  
23 f. : il.

Orientador(a): Prof<sup>a</sup>. Dra Elizabeth Hortêncio de Melo.

Trabalho de Conclusão de Curso (Bacharelado em Medicina Veterinária)  
– Instituto Federal de Educação, Ciência e Tecnologia de Rondônia - IFRO,  
Jarú-RO, 2024.

1. Endoparasitos. 2. *Haemonchus contortus*. 3. nematódeos. 4. pequenos ruminantes. I. Melo, Elizabeth Hortêncio de (orient.). II. Instituto Federal de Educação, Ciência e Tecnologia de Rondônia - IFRO. III. Título.

**Bibliotecário(a) Responsável:** Sarah Freire Bezerra, CRB-11/1097 (Campus Jarú)

## PRINCIPAIS ENDOPARASITOS EM OVINOS

### MAIN ENDOPARASITES IN SHEEP

#### Resumo

Os ovinos foram uma das primeiras espécies a serem domesticadas pelo homem, para a produção de carne, leite e lã. Devido à sua facilidade de adaptação a diversos climas e pastagens. No Brasil, o Estado do Rio Grande do Sul e a região Nordeste têm o maior rebanho do país, com raças voltadas para produção de carne e lã. Em Rondônia, atualmente, os produtores estão buscando aceitar as novas tecnologias e melhoramento genético das raças, para assim ter um rebanho de qualidade. As raças mais encontradas são o Dorper, Santa Inês e animais mestiços.<sup>1</sup> Devido ao aumento constante do rebanho de ovinos em nosso Estado, é necessário ter o conhecimento epidemiológico dos endoparasitos que acometem esses animais para promover o controle e posteriormente as medidas adequadas relacionadas ao tratamento eficiente. Os ovinos são animais rústicos e na região norte geralmente são criados em sistema extensivo, o que dificulta no controle adequado dos endoparasitos, proporcionando grandes perdas econômicas, resultando em baixa produtividade e até alta mortalidade nos rebanhos. O presente trabalho realiza uma revisão de literatura sobre os parasitos de pequenos ruminantes de maior ocorrência no Estado de Rondônia, sendo eles o *Haemonchus contortus*, *Trichostrongylus spp.*, *Cooperia spp.* *Strongyloides papillosus*, sendo os principais responsáveis pelos prejuízos econômicos na ovinocultura.

**Palavras-chave:** Endoparasitos, *Haemonchus contortus*, nematódeos, pequenos ruminantes.

#### Abstract

Sheep were one of the first species to be domesticated by man, for the production of meat, milk and wool. Due to its ease of adaptation to different climates and pastures. In Brazil, the State of Rio Grande do Sul and the Northeast region have the largest herd in the country, with breeds focused on meat and wool production. In Rondônia, producers are currently seeking to accept new technologies and genetic improvement of breeds, in order to have a quality herd. The most commonly found breeds are the Dorper, Santa Inês and crossbred animals.<sup>1</sup> Due to the constant increase in the sheep herd in our State, it is necessary to have epidemiological knowledge of the endoparasites that affect these animals to promote control and subsequently appropriate related measures. to efficient treatment. Sheep are rustic animals and in the northern region they are generally raised in an extensive system, which makes it difficult to adequately control endoparasites, causing large economic losses, resulting in low productivity and even high mortality in herds. The present work carries out a literature review on the most common small ruminant parasites in the State of Rondônia, namely *Haemonchus contortus*, *Trichostrongylus spp.*, *Cooperia spp.* *Strongyloides papillosus*, being the main responsible for economic losses in sheep farming.

**Keywords:** Endoparasites, *Haemonchus contortus*, Nematodes, Small ruminantes.

## 1. Introdução

Os ovinos foram uma das primeiras espécies a serem domesticadas pelo homem, para produção de carne, leite e lã. Devido à sua facilidade de adaptação em diversos climas e pastagens, os ovinos estão presentes em praticamente todo o continente (Viana, 2008).

No Brasil o Estado do Rio Grande do Sul conta com um rebanho de aproximadamente 3.361.471 cabeças de ovinos, e na região Nordeste, o Estado da Bahia se destaca com o rebanho de aproximadamente 5.005.629 cabeças de ovinos. Esses Estados representam o maior rebanho do país, com a criação de animais de aptidão para produção de carne e lã (IBGE, 2023).

Em Rondônia o rebanho está com aproximadamente 113.186 cabeças de ovinos (IBGE, 2023). Atualmente, os produtores estão buscando aceitar as novas tecnologias e melhoramento genético das raças, para assim ter um rebanho de qualidade. As raças mais encontradas são Dorper, Santa Inês e Mestiço (Pereira *et al.*, 2007).

Segundo Limeira *et al.*, (2018) no Nordeste é comum a comercialização de ovinos vivos em feiras livres. Já no estado de Rondônia a criação é voltada para consumo próprio da carne. Em casos de comercialização isso ocorre entre vizinhos de propriedades ou em feiras agropecuárias.

A maioria do rebanho brasileiro de ovinos são criados a pasto sob sistema extensivo. São considerados animais rústicos que adaptam seus hábitos alimentares de acordo com a pastagem oferecida e a sua atividade exige uma menor área de pastagem quando comparada aos bovinos. Devido à sua forma de criação a pasto, dificulta o controle parasitário, pois nem todos produtores tem a possibilidade de ter uma rotação de pastagem (Cezar *et al.*, 2008).

A criação de ovinos tem como principal responsável pelas perdas econômicas na produção dos animais os endoparasitas gastrointestinais que afetam o desempenho do rebanho. Diminuindo o consumo de alimento, o que gera uma deficiência nutricional, além de reduzir o ganho de peso, e rendimento de carcaça e aumenta a mortalidade do rebanho.

Acomete principalmente animais mais fracos ou debilitados como animais idosos, jovens e fêmeas no pós parto após ingerir a pastagem contaminada. A manifestação clínica pode variar de acordo com a idade, grau de infestação, estado fisiológico e nutricional (Diniz *et al.*, 2022; Silva *et al.*, 2019; Vieira, 2008; Ramos *et al.*, 2004)

Segundo Abrão, *et al.* (2010) o controle dos parasitos gastrointestinais dos ovinos é feito utilizando anti-helmínticos, porém existe muitas falhas, sendo um dos principais causadores de resistência parasitaria.

Dentre os endoparasitos gastrintestinais de ovinos, os mais encontrados são *Haemonchus contortus*, *Trichostrongylus* spp, *Cooperia* spp, *Strongyloides papillosus*.(Oliveira *et al.*, 2011; Buzzulini *et al.*, 2007).

## **2. Objetivo**

O presente trabalho tem por objetivo realizar uma revisão de literatura, abordando os principais parasitos de maior ocorrência em ovinos no Brasil.

A pesquisa visa uma melhor compreensão sobre a identificação e ciclo evolutivo dos parasitos, sinais clínicos apresentados pelo animal, diagnóstico, tratamento e controle da doença.

## **3. Revisão de literatura**

### **3.1 *Trichostrongylus* spp.**

É um parasito que pertence ao Filo Nematoda; Classe: Secernentea; Ordem: Strongylida; Família: Trichostrongylidae; Gênero: *Trichostrongylus* spp. (Taylor *et al.*, 2017; Martins *et al.*, 2019).

São vermes pequenos, de coloração avermelhada/amarronzada e, devido ao seu tamanho, não podem ser vistos a olho nu. Seu local de predileção é o intestino delgado de pequenos ruminantes. O macho mede de 3 a 6 mm e as fêmeas de 4 a 8 mm de comprimento. Seus principais hospedeiros incluem ovinos, bovinos, caprinos, equídeos e suínos, podendo também infectar humanos acidentalmente (Viveiros, 2009; Martins *et al.*, 2019).

Como sinais clínicos o animal vai apresentar uma rápida perda de peso, depreciação da qualidade da carcaça, diarreia escura ou fezes amolecidas e escuras, inapetência, desidratação, e pode levar o animal à óbito. Esta diarreia é causada por proliferação bacteriana podendo ser escura e fétida em casos graves (Taylor *et al.*, 2017).

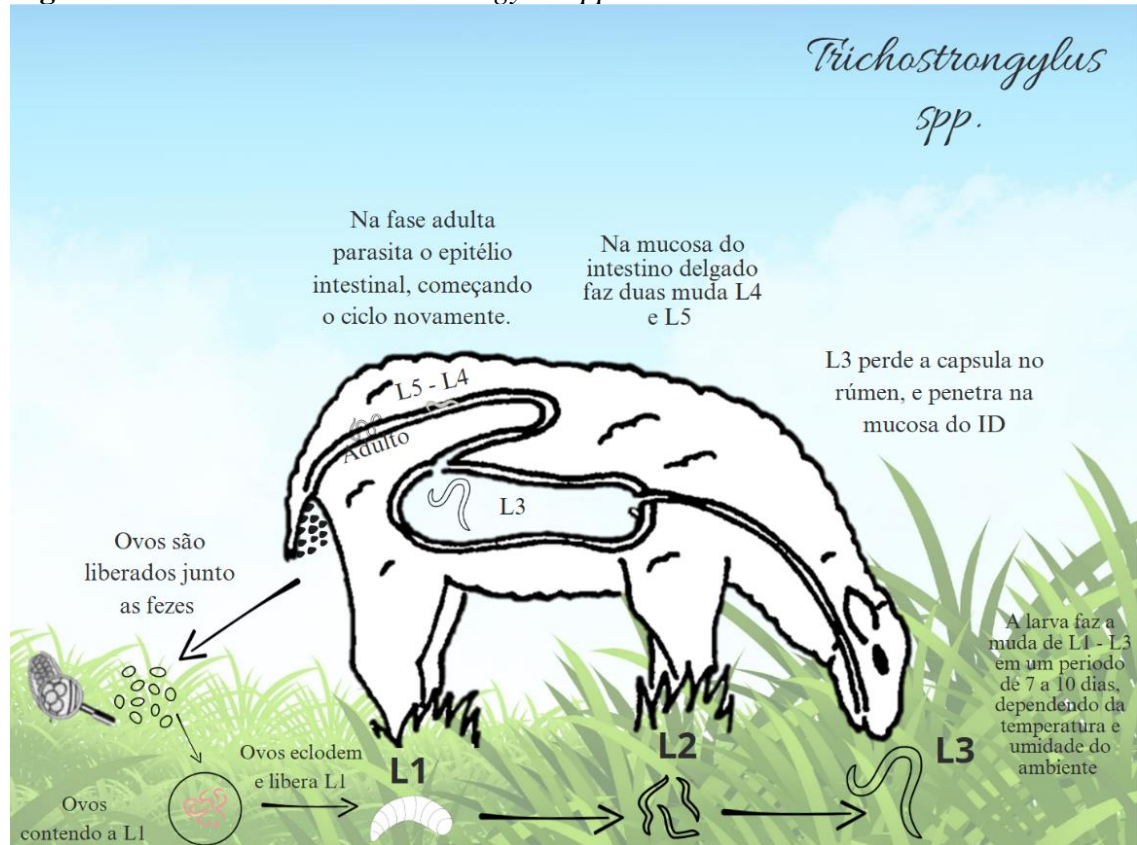
O parasito adulto é encontrado no intestino delgado dos ruminantes, onde formam túneis na mucosa intestinal e causam destruição das vilosidades prejudicando a absorção dos nutrientes e líquidos, causando hipoalbuminemia, hipoproteinemia e grave enterite no duodeno. Em casos de infecções mais graves, ocorre a redução da concentração dos níveis de cálcio e fósforo, o que pode induzir à osteoporose e osteomalácia (Taylor *et al.*, 2017; Batista, 2016).

### **Ciclo evolutivo**

É um ciclo de vida direto (Figura 1) e o período pré – patente é de 2 a 3 semanas. A fase ambiental (vida livre) começa com a liberação dos ovos juntamente com as fezes do hospedeiro definitivo, no solo os ovos contendo a larva no seu estágio inicial L1, vai eclodir e

liberar L1 no ambiente, que ao depender da temperatura e umidade consegue se desenvolver rapidamente de L1 – L2 até chegar ao seu estágio infectante L3 pode demorar cerca de 7 a 10 dias, dependendo do clima. O hospedeiro faz a ingestão da L3, que durante a digestão ao passar pelo suco gástrico a larva perde a capsula de proteção, a larva então penetra a mucosa do intestino delgado e faz duas mudas L4 e L5 sob o epitélio intestinal, chegando na fase adulta o parasita recomeça o ciclo novamente (Viveiros, 2009; Batista, 2016; Taylor *et al.*, 2017).

**Figura 1:** Ciclo evolutivo *trichostrongylus spp.*



Fonte: Adaptada de Viveiros, 2009; Batista, 2016; Taylor *et al.*, 2017

### 3.2 *Cooperia spp.*

É um parasito que pertence ao Filo Nematoda; Classe: Secernentea; Ordem: Strongylida; Família: Trichostrongylidae; Gênero: *Cooperia* spp, este parasito na fase adulta tem afinidade pela mucosa do intestino delgado (Taylor *et al.*, 2017).

É um parasito pequeno a fêmea mede 6 a 8 mm e o macho tem 5,5 a 9 mm de comprimento. De coloração róseo esbranquiçada. As espículas são de coloração amarronzada, curtas e firmes, com distintas expansões semelhantes a asas (Viveiros, 2009; Taylor *et al.*, 2017).

Os principais sinais clínicos são perda de apetite, desidratação, atraso no ganho de peso, quando o parasita tem contato com as vilosidades do intestino, causa irritação e acentua o

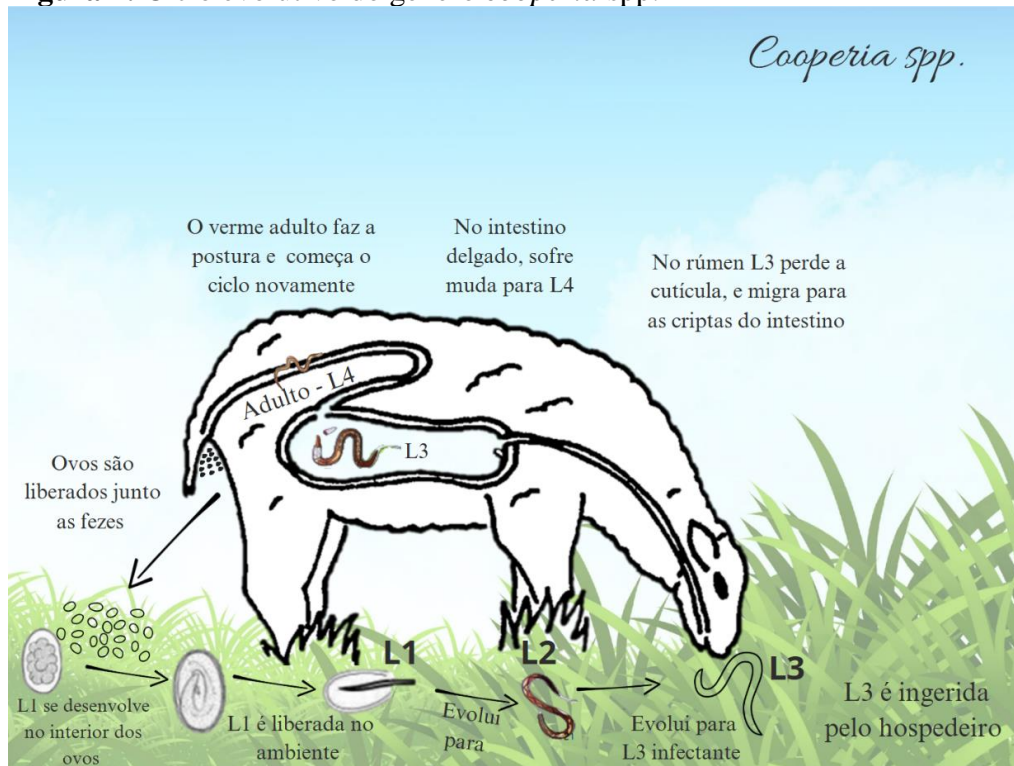
peristaltismo, o que prejudica a absorção de nutrientes pelo animal. Em casos de infecção intensa o animal apresenta enterite catarral com produção de exsudato, edema da mucosa intestinal e diarreia intermitente, as infecções intensas são comuns em animais jovens (Monteiro *et al.*, 2024).

Os ovos são muito parecidos morfológicamente dentre as várias espécies do gênero *Cooperia spp.*, mas ao realizar a coprocultura, é possível sua identificação, a contagem de ovos por grama de fezes (OPG) também é realizada (Batista, 2016).

### Ciclo evolutivo

O ciclo evolutivo é direto (Figura 2). A fêmea de *Cooperia spp* faz a postura de ovos e estes são eliminados nas fezes. No ambiente da origem a L1, que em condições ideais evolui para L2, e posteriormente L3. A larva infectante presente na pastagem acaba sendo ingerida pelo ruminante. Depois da infecção a larva perde a cutícula, migra para as criptas do intestino e sofre muda para L4, move-se para superfície da mucosa intestinal e desenvolvem-se em vermes adultos L5. O período pré-patente é 2 a 3 semanas (Taylor *et al.*, 2017; Mattos, 2020).

**Figura 2:** Ciclo evolutivo do gênero *cooperia spp.*



Fonte: Adaptada de Taylor *et al.*, 2017; Mattos, 2020.

### 3.3 *Strongyloides papillosus*

É um parasito que tem predileção pelo intestino delgado e pertence ao Filo Nematoda, Classe: Secernentea, Ordem: Rhabditida, Família: Strongyloididae, Gênero: *Strongyloides spp*; Espécie: *Strongyloides papillosus*. Este gênero é o único entre os parasitos de animais

domésticos que possui gerações parasitárias e de vida livre alternadas (Taylor *et al.*, 2017; Martins *et al.*, 2019).

A espécie apresenta vermes delgados semelhante a cabelos, sendo parasitos pequenos, as fêmeas medem menos de 1,0 cm de comprimento, com os ovos de 45 a 65µm de comprimento por 25µm de largura. A identificação da espécie geralmente se baseia na identificação das fêmeas, nas características dos vermes, ou dos ovos que são incolores, na espécie hospedeira, são encontrados geralmente em intestino delgado dos animais jovens, possui baixa patogenicidade, mas em algumas condições podem causar enterite grave (Taylor *et al.*, 2017; Monteiro *et al.*, 2024).

Os animais mais jovens estão susceptíveis a se contaminar com os parasitos porque não tem um sistema de defesa pronto, vai adquirindo imunidade com passar do tempo, pode apresentar um quadro subclínico da doença, sendo que esse hospedeiro continua a contaminar o ambiente devido à eliminação de ovos pelas fezes (Cavalcante *et al.*, 2014).

Os sinais clínicos podem ser variados e dependem da forma de transmissão. Nos casos por infecção percutânea pode causar morte súbita. No geral os animais apresentam anorexia, prostração, desidratação, pelos sem brilho, retardo no crescimento, perda de peso, diarreia (Cavalcante *et al.*, 2014; Costa *et al.*, 2011; Andrade *et al.*, 2013).

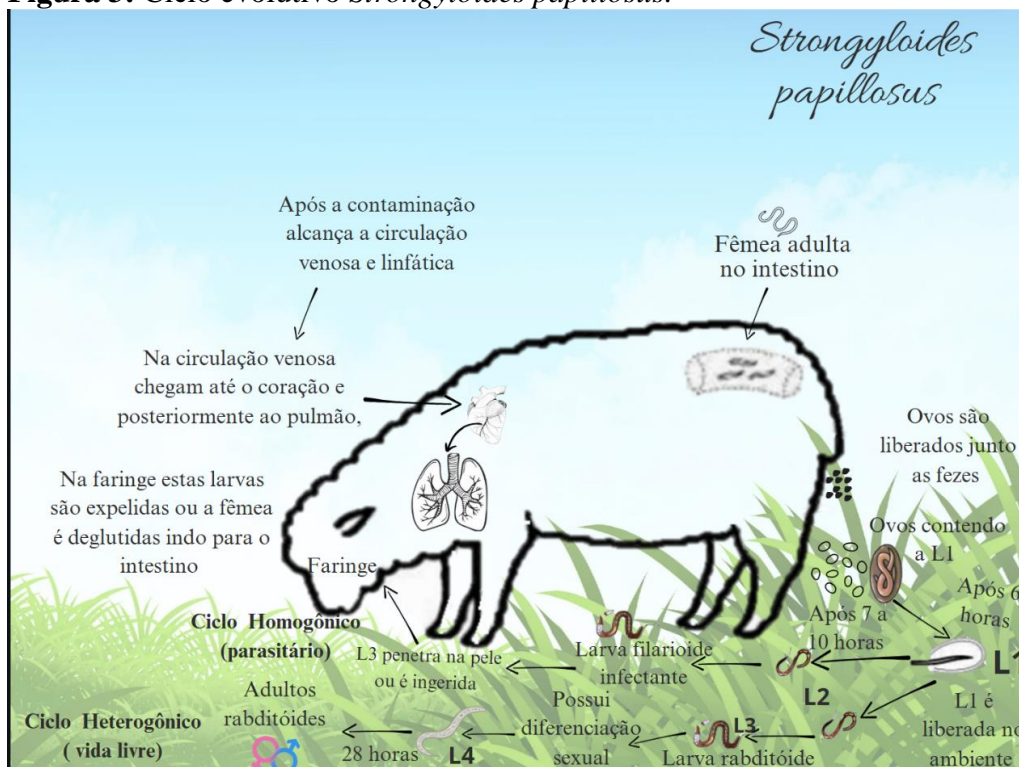### **Ciclo evolutivo**

Os *Strongyloides* são os únicos dentre os nematódeos de importância veterinária, sendo capaz de ciclos reprodutivos parasitário e de vida livre (Figura 3). A fase parasitária envolve apenas as fêmeas do parasito no intestino delgado, as quais fazem a postura dos ovos larvados. Nos herbívoros, é o ovo larvado que é excretado nas fezes, e ocorre eclosão de L1 larva rabditóide em 6 horas após esses ovos serem eliminados. Após a eclosão, entre 7 a 10 horas depois as larvas fazem a muda para L2. A L2 do ciclo evolutivo homogônico (parasitário) muda para L3 (larva filarioide infectante). Mas em determinadas condições, relacionadas à temperatura e umidade, (ciclo homogônio) a larva L3 em seu estágio infectante, irá contaminar o hospedeiro por meio da penetração na pele ou pela ingestão, alcançando circulação venosa e linfática. Na circulação venosa chegam até o coração e posteriormente ao pulmão, através dos capilares alveolares, atingindo a árvore traqueobrônquica. Posteriormente, na faringe estas larvas são expelidas ou deglutidas alojando-se no intestino delgado para se desenvolverem em fêmeas adultas. A L2 do ciclo heterogônico (vida livre) muda para L3 (larva rabditóide), que já apresenta diferenciação sexual, passando para L4 (larva rabditóide), surgindo os adultos

rabbitóides – apenas as fêmeas se torna patogênica em 28 horas (Cavalcante *et al.*, 2014; Taylor *et al.*, 2017).

Se ocorrer a ingestão direta de larvas infectantes contidas em alimentos, estas atravessam a mucosa da boca ou do esôfago, também realizando a migração tecidual, a fim de escapar da ação do suco gástrico que lhes seria fatal. Também pode ocorrer a infecção através da ingestão do colostro, pela mobilização de larvas inibidas nos tecidos da parede abdominal ventral da mãe (Cavalcante *et al.*, 2014; Taylor *et al.*, 2017).

**Figura 3:** Ciclo evolutivo *Strongyloides papillosus*.



Fonte: Adaptada Cavalcante *et al.*, 2014; Taylor *et al.*, 2017.

### 3.4 *Haemonchus contortus*

É um nematoide que pertence ao Filo Nematelminthes, Classe Nematoda, ordem Strongylida, Superfamília Trichostrongyloidea, Família Trichostrongylidae, Gênero *Haemonchus* spp, Espécie *Haemonchus contortus* (Taylor *et al.*, 2017; Martins *et al.*, 2019).

É um parasito hematófago que habita o abomaso dos ruminantes e pequenos ruminantes. Seu verme adulto apresenta de 2 cm a 3 cm de comprimento e de coloração avermelhada (Amarante *et al.*, 2014; Taylor *et al.*, 2017).

Segundo Taylor *et al.*, 2017, os sinais clínicos variam de acordo com a gravidade e sendo que na hemoncose hiperaguda, os ovinos morrem subitamente, devido a gastrite hemorrágica intensa. Na hemoncose fase aguda ocorre atraso no crescimento, edema

submandibular, anemia, letargia, desidratação. Na fase da hemonose crônica o animal fica mais fraco para procurar alimento tendo uma diminuição na produção de lã, leite e carne, perda de peso progressiva com fraqueza, perda na fertilidade, gastroenterite catarral, alta taxa de mortalidade, fezes escuras, não é observado diarreia (Fernandes *et al.* 2015; Taylor *et al.*, 2017; Silva *et al.*).

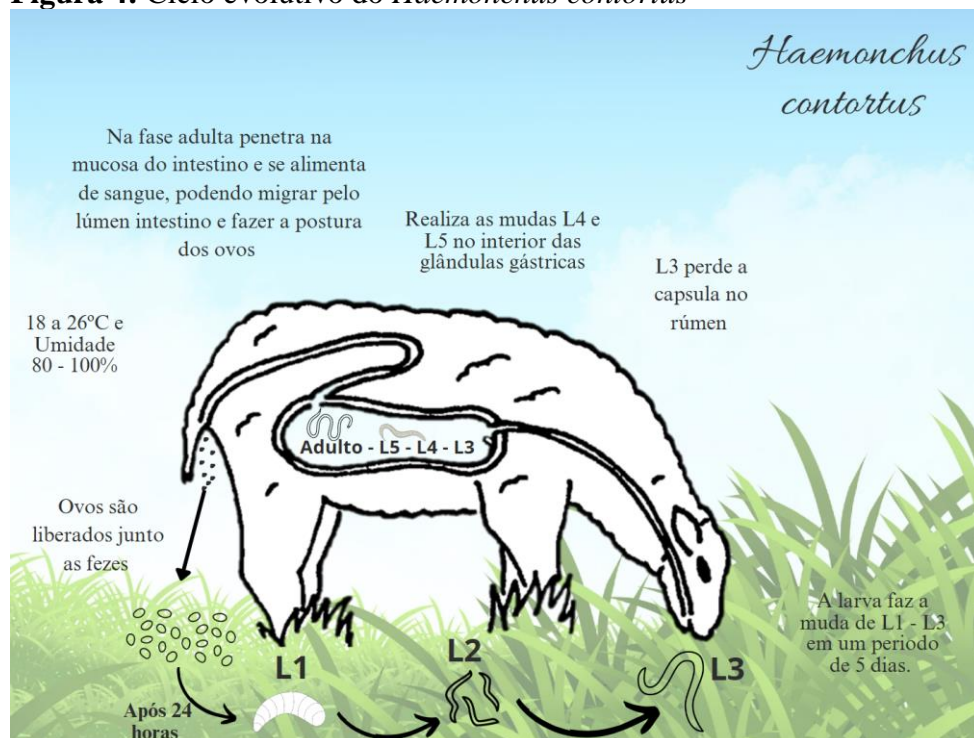### **Ciclo evolutivo**

Tem ciclo de vida direto, e com um período de desenvolvimento no hospedeiro chamado de fase parasitária e outro no ambiente chamado de fase de vida livre, na figura 4 pode ser observado o ciclo evolutivo. As fêmeas colocam até 15 mil ovos/dia.

A fase de vida livre (ambiental) inicia-se com a liberação dos ovos nas pastagens através das fezes e em condições ideais, com a temperatura entre 18 a 26°C e a umidade entre 80 a 100%. Os ovos dentro de 24 horas passam para L1 no pasto e se desenvolvem para L2 e depois em L3 em um período de 5 dias, mas podem levar semanas ou meses quando em ambientes de temperaturas mais frias, depois a L3 sai do bolo fecal e migra para as pastagens que será ingerida pelo hospedeiro. Após a ingestão e o desencapsulamento no rúmen, a L3 realiza duas mudas no interior do abomaso, até o desenvolvimento da última muda, penetram na mucosa, onde se alimentam de sangue. Depois, os adultos migram livremente na superfície da mucosa.

O período pré-patente é de 2 a 3 semanas em ovinos e 4 semanas em bovinos (Climeni *et al.*, 2008; Vieiros, 2009; Silva, 2014).

**Figura 4:** Ciclo evolutivo do *Haemonchus contortus*



Fonte: Adaptada de Climeni *et al.*, 2008; Viveiros, 2009; Silva, 2014.

### 3.5 Hemoncose

A hemoncose ovina é uma das principais doenças parasitárias que acometem os bovinos, ovinos e caprinos, é causada pelo gênero *Haemonchus*, em sua fase adulto são encontrados no abomaso dos ovinos. E a doença ocorre preferencialmente em regiões tropicais e subtropicais. Por se tratar de um parasito hematófago causa uma grave anemia e hipoproteïnemia, a patogenicidade da doença depende da carga parasitária (Climeni *et al.*, 2008; Silva *et al.*, 2010) A hemoncose é classificada quanto ao grau de infecção, acometendo principalmente os cordeiros jovens pela forma hiperaguda, em casos de alta infecção, onde os animais são encontrados mortos sem sinais clínicos (Climeni *et al.*, 2008).

A hemoncose possui duas fases (Fase aguda e Fase crônica):

A fase aguda pode ser identificada através dos sinais clínicos que o animal apresenta como anemia moderada, desidratação, gastroenterite catarral, atraso na taxa de crescimento do animal. A fase crônica é a mais perigosa pois 2 semanas após a infecção o animal apresenta uma anemia severa aparente, juntamente a uma queda progressiva no hematócrito, edema submandibular e emagrecimento (Fernandes *et al.* 2015; Taylor *et al.*, 2017; Silva *et al.*).

Esta patologia é de grande importância na ovinocultura, pois causa muitos prejuízos econômicos no rebanho, devido à alta mortalidade, redução na produtividade de carne e leite, assim como perdas reprodutivas (Silva *et al.*, 2019).

### 3.6 Diagnóstico

O diagnóstico é feito com base nos sinais clínicos apresentados e através da contagem de ovos (OPG) nas fezes, podendo ser encontrado alta contagem de ovos em animais aparentemente saudáveis, coprocultura e necropsia onde o parasito é facilmente identificado no lavado de conteúdo digerido de abomaso (Costa *et al.*, 2011; Taylor *et al.*, 2017; Viveiros, 2009).

Atualmente existem vários métodos para diagnóstico parasitológico, como sorologia, e exame de fezes para determinar a presença de ovos ou larvas de parasito, sendo o exame parasitológico de fezes o método mais empregado para o diagnóstico (Taylor *et al.*, 2017).

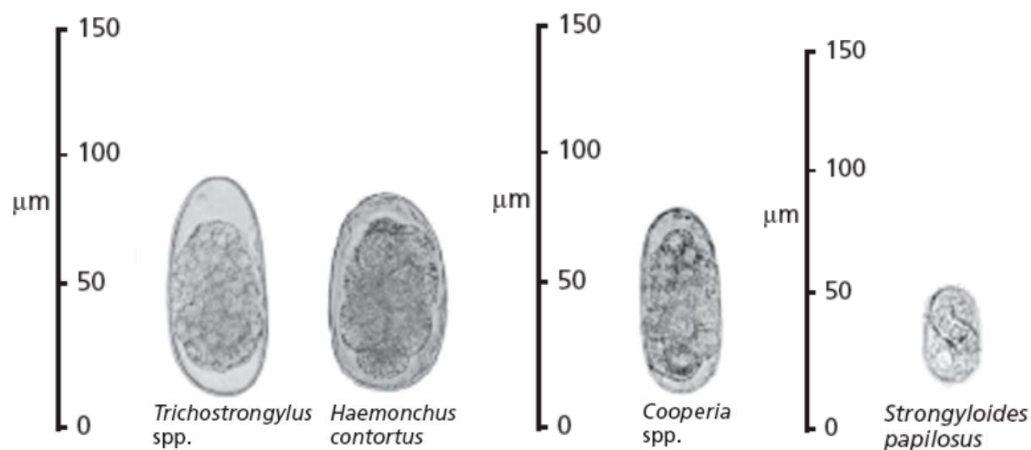
As amostras de fezes devem ser coletadas, preferencialmente, diretamente do reto do animal para evitar contaminação. Quando não for possível coletar da ampola retal do animal, as amostras de fezes podem ser coletadas do ambiente, desde que seja logo após o animal defecar. A quantidade de amostras do rebanho deve ser de acordo com o número de animais presente no lote, em torno de 10% da quantidade total do rebanho (Monteiro, 2017; Taylor *et al.*, 2017; Souza, 2023).

A técnica de coprocultura foi criada por Roberts e O' Sullivan em 1950, e busca identificar o gênero de endoparasitas por meio da morfologia de larvas infectantes (L3), coletadas das amostras de fezes dos animais, utilizando para diferenciação dos gêneros a morfologia da extremidade posterior e extremidade anterior da larva (Batista, 2016).

A morfometria de larvas infectantes passou a ser de grande importância para identificação das espécies que acometem os animais e das espécies resistentes a anti-helmínticos, sendo uma alternativa para substituir a necessidade de necropsia para confirmação das espécies, ajudando no tratamento (Batista, 2016).

É importante fazer a identificação dos ovos dos parasitas presente nas fezes facilitando o tratamento do rebanho, evitando resistência parasitaria, e diminuindo os gastos com anti-helmínticos desnecessários na figura 5 podemos observar os ovos de *Trichostrongylus* spp., *Haemonchus contortus*, *Cooperia* spp., *Strongyloides papillosus* (Taylor *et al.*, 2017).

**Figura 5:** Ovos de helmintos de ruminantes.



Fonte: Taylor *et al.*, 2017.

### 3.7. Técnica Gordon e Whitlock (McMaster)

A técnica de Gordon e Whitlock é a forma mais prática e rápida sendo também a mais confiável, para realizar a contagem de ovos. É popularmente conhecida como Ovos por grama de fezes (OPG). Esta técnica possibilita realizar a contagem de ovos de nematoides, cestoides e oocistos de protozoários que está presente nas fezes dos animais por meio de um método de flutuação usando uma câmara específica chamada de McMaster (Cardoso, *et al.* 2023).

O OPG é muito utilizado dentro da medicina veterinária para ajudar a fechar diagnóstico parasitológico de bovinos, caprinos, ovinos, suínos e equinos, na tabela 1 será possível observar a contagem de ovos nas fezes dos ovinos e bovinos, dentro dessa técnica ele vai estimar a carga parasitaria do animal, servindo também para avaliar a sensibilidade de anti-helmínticos (Taylor, *et al.* 2017).

Vale lembrar que ao longo dos anos essa técnica vem sofrendo diversas modificações, algumas buscam aumentar a quantidade da amostra para que seja possível ter uma sensibilidade maior no teste, outras buscam diminuir essas amostras para reduzir a quantidade de resíduos descartáveis, então devemos saber que os valores nos resultados a depender de qual modificação está sendo utilizada pode ser alterado (Cardoso, *et al.* 2023).

**Tabela 1:** Contagem de ovos nas fezes de ovinos.

	Graus de infestação					
	Leve		Moderada		Intensa	
<b>Espécie de parasita</b>	Ovinos	Bovinos	Ovinos	Bovinos	Ovinos	Bovinos
Infecção mista	< 250	100	1.000	200 a 700	+2.000	+700
<i>Haemonchus contortus</i>	100 a 2.500	200	2.500 a 8.000	200 a 500	+8.000	+500
<i>Trichostrongylus spp.</i>	100 a 500	50	500 a 2.000	50 a 300	+2.000	+500
<i>Strongyloides</i>	-	-	-	-	10.000	-
<i>Cooperia</i>	-	500	-	500 a 3.000	-	+3.000

Fonte: Taylor *et al.*, 2017.






O método Famacha é um recurso complementar que auxilia a identificação dos animais que apresentam diferentes graus de anemia causada pelo *H. contortus*, sendo visualizada na mucosa ocular dos ovinos. É um método seletivo, que tem como objetivo desverminar os animais do rebanho que apresentem anemia (Diniz *et al.*, 2022; Fernandes *et al.*, 2015).

A avaliação é realizada através da exposição da mucosa ocular, pressionando a pálpebra superior com um dedo e abaixando a pálpebra inferior facilitando a visualização da mucosa interna ou terceira pálpebra do olho, como é observado na figura 6 (Van Wyk *et al.*, 1999; Molento *et al.*, 2004).

Apresenta como vantagem a facilidade de execução e baixo custo, podendo ser realizado pelo produtor, proporcionando economia nos custos com uso de anti-helmínticos e minimizando a carga de resíduos nos produtos de origem animal e no ambiente (Van Wyk *et al.*, 1999; Molento *et al.*, 2004).

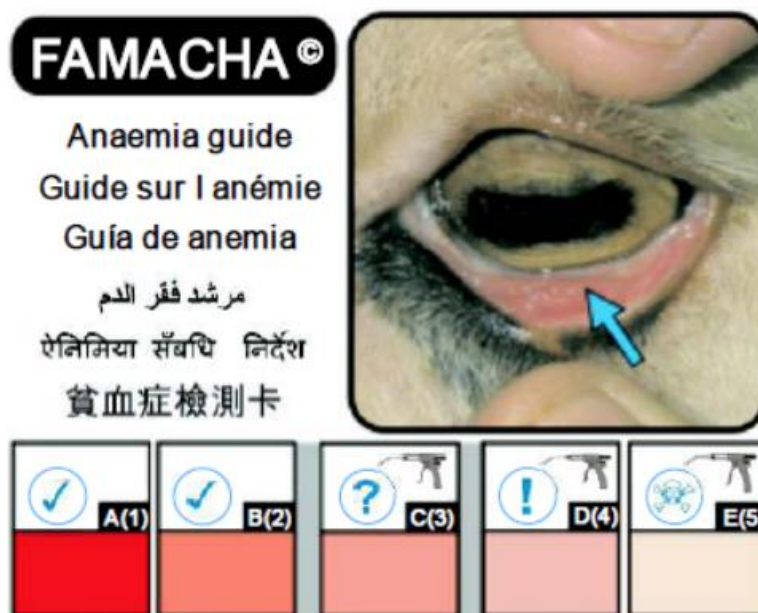Um estudo realizado por Oliveira *et al.*, (2011) teve como objetivo uma avaliação comparativa entre o método Famacha, hematócrito e o número de ovos por grama de fezes (OPG) em ovinos, revelou que o grau Famacha é diretamente proporcional a contagem de OPG, ou seja, quanto maior o grau, maior a contagem de ovos. Ressaltando que essa correlação é válida principalmente nos casos de infecção por *Haemonchus contortus*, considerado o principal parasita de pequenos ruminantes, na tabela 2 podemos observar a relação entre a coloração da conjuntiva e do valor de hematócrito.

**Tabela 2:** Anemia em ovinos de acordo com a coloração da mucosa ocular e hematócrito.

Categoria	Coloração da conjuntiva		Hematócrito (%)	Conduta clínica
1	Vermelho robusto		30	Não vermífuga
2	Vermelho rosado		25	Não vermífuga
3	Rosa		20	Vermífuga
4	Rosa pálido		15	Vermífuga
5	Branco		10	Vermífuga

Fonte: Molento *et al.*, 2004

**Figura 6:** Cartão Famacha para diagnóstico de anemia clínica causada por *Haemonchus contortus*.



Fonte: Molento *et al.*, 2004

### 3.8. Tratamento

#### **Thichostrongylus**

Como tratamento podemos usar uma dose de benzimidazol (febantel, netobimina, tiofanato), levamisol ou avermectinas. Todos esses fármacos são efetivos contra as larvas em desenvolvimento e os estágios adultos (Buzzulini *et al.*, 2007; Duarte *et al.* 2012).

#### **Cooperia**

Como tratamento podem ser utilizados benzimidazóis, levamisol, avermectinas ou milbemicinas sendo eficazes nas formas adultas e larvares deste parasito, os benzimidazóis eliminam 60 a 85% das larvas que se encontram nas glândulas gástricas (Viveiros, 2009).

#### **Strongyloides papillosus**

Para o tratamento, podemos utilizar os benzimidazóis, pirimidinas, imidazotiazóis e avermectinas, a diferença entre os grupos químicos está no seu mecanismo de ação diferenciado e nas formas de eliminação parasitária (Silva *et al.*, 2008; Cavalcante *et al.*, 2014).

#### **Haemonchus contortus**

O tratamento depende do grau de infestação os animais devem receber anti-helmíntico podendo ser levamisol, albendazol, moxidectina ou disofeno e se possível serem colocados em pastagem que não tenha sido utilizada recentemente (Taylor *et al.*, 2017).

### 3.9. Controle

O controle é com base no tratamento com anti-helmínticos, porem esta prática não está sendo efetiva devido a vários casos de resistência das populações helmínticas. Resultara em bons resultados, quando utilizar, boas práticas de manejo para desparasitação, sendo elas a realização do método famacha para identificar os graus de anemia causado por haemonchus e selecionar os animais para o tratamento, realizar a rotação de pastagem colocando os animais em pastagens que não foram utilizadas por ovinos recentemente, para assim diminuir a ingestão de larvas infectantes presente nas pastagens, e o pasto que ocorreu o surto deve ser deixado em descanso no mínimo 30 dias fechado (Buzzulini *et al.*, 2007; Duarte *et al.* 2012; Cavalcante *et al.*, 2014; Andrade *et al.*, 2013; Rangel *et al.*, 2005).

Pode ser utilizado a criação consorciada entre equinos e ovinos a depender do parasito que está sendo tratado os animais devem ser tratados com anti-helmínticos, uma vez, antes do início da estação seca e antes de iniciar a estação das chuvas, para reduzir a carga parasitária, a

depende da necessidade pode ser utilizado o uso de anti-helmíntico em intervalos de duas a quatro semanas, dependendo do grau de desafio (Taylor *et al.*, 2017).

#### 4. Conclusão

Os parasitos gastrointestinais de maior ocorrência nos ovinos são *Haemonchus contortus*, *Trichostrongylus spp.*, *Cooperia spp.* *Strongyloides papillosus*, em todo território brasileiro. É fundamental ter o conhecimento clínico e epidemiológico desses nematoides, para realizar um tratamento e controle eficiente ao longo do ano, reduzindo os prejuízos econômicos causado por ele no rebanho. Para auxiliar o diagnóstico, podem ser utilizados métodos como o Famacha, uma ótima ferramenta para complementar a identificação do *Haemonchus contortus*, utilizado em associação as técnicas de OPG (ovos por grama de fezes), hematócrito e coprocultura para assim identificar os parasitas e evitar o tratamento desnecessário que pode desencadear uma resistência parasitaria.

Pensando na ampliação da ovinocultura no estado de Rondônia, torna-se de grande importância do emprego de programas para educação dos produtores para passar, informações e principalmente de técnicas de manejo adequadas como a rotatividade de pastagem e vermifugação estratégica, juntamente a nutrição e sanidade dos animais, uma vez que grande parte das perdas econômicas na ovinocultura são causadas por endoparasitas.

Existe uma semelhança na epidemiologia dos helmintos dos bovinos de corte e ovinos com relação ao *Trichostrongylus spp.* e ao *Haemonchus spp.*, onde pode estar associado ao sistema de manejo nas propriedades e à possibilidade de infecção cruzada destes helmintos, quando as duas espécies animais estão sendo manejadas no mesmo piquete.

#### 5. Referências

ABRÃO, D. C.; ABRÃO, S.; VIANA, C. H. C.; VALLE, C. R. Utilização do método Famacha no diagnóstico clínico individual de haemoncose em ovinos no Sudoeste do Estado de Minas Gerais, **Revista Brasileira de Parasitologia Veterinária**, 2010.

AHID, S. M. M.; SUASSUNA, A. C. D.; MAIA, M. B.; COSTA, V. M. de M.; SOARES, H. Sousa. Parasitos gastrointestinais em caprinos e ovinos da região oeste do Rio Grande do Norte, Brasil. **Ciência Animal Brasileira**, 2008.

ALENCAR, S. P.; MOTA, R. A.; COELHO, M. C. O. C.; NASCIMENTO, S. A.; ABREU, S. R. O.; CASTRO, R. S.; Perfil sanitário dos rebanhos caprinos e ovinos no sertão de Pernambuco. **Ciência Animal Brasileira**, 2010.

AMARANTE, A. F. T.; Why is it importante to correclly identify Haemonchus species?, **Revista Brasileira de Parasitologia Veterinária**, 2011.

AMARANTE, A. F. T. do; RAGOZO, A. M. A.; SILVA, B. F. da., Os parasitas de ovinos. **SciELO**, 2014.

ANDRADE, F. B.; SILVA, W. W.; OLINTO, F. A.; Transmissão transmamária de larvas de *Strongyloides papillosus* (Nematoda: Rhabditidae) em vacas leiteiras no semi-árido paraibano. Monografia. **Universidade Federal de Campina Grande**, 2013.

BATH, G. F.; VAN WYK, J. A. Using the Famacha system on commercial sheep farms in South Africa. **In: International Sheep Veterinary Congress**, 2001.

BATISTA, B. M. M.; Morfometria comparativa de larvas infectantes de *Cooperia* spp. e *Trichostrongylus* spp. de fezes de ruminantes. **Universidade Federal de Santa Catarina Centro de Ciências Agrárias Curso de Zootecnia**, 2016.

BRITO, D. R. B.; SANTOS, A. C. G.; TEIXEIRA, W. C.; GUERRA, R. M. S. N. C: Parasitos gastrointestinais em caprinos e ovinos da microrregião do alto mearim e grajaú, no estado do Maranhão, Brasil. **Ciência Animal Brasileira**, 2009.

BUZZULINI, C.; SOBRINHO, A. G. da S.; COSTA, A. J. da; SANTOS, T. R. dos; BORGES, F. de A.; SOARES, V. E.; Eficácia anti-helmíntica comparativa da associação albendazole, levamisole e ivermectina à moxidectina em ovinos. **Revista Pesquisa A gropecuária Brasileira**, 2007.

CARDOSO, T. S.; CORRÊA, G. T.; GRANDO, T. H.; CARAMORI, C. H.; BRAZ, P. H.; Compactação entre a técnica de Mc Master padrão e suas modificações. **Revista veterinária e zootecnia**, 2023.

CAVALCANTE, M. M. A. S. ; SILVA, A. B. S.; BERNARD, J.C. M.; PINHEIRO, B. C.; MELO, C. O.; SOUZA, F. A. L.; JUNIOR, A. M. C.; Strongyloidose em ruminantes, **PUBVET**, 2014.

CEZAR, A. S; CATTO, J. B; BIANCHIN, I. Controle alternativo de nematódeos gastrintestinais dos ruminantes: atualidade e perspectivas, **Ciência Rural**, 2008.

CLIMENI, B. S. O.; MONTEIRO, M. V.; CICOTI, C. A.; Hemoncose ovina, **Revista científica eletrônica de medicina veterinária**, 2008.

COSTA, R. L. D.; BUENO, M.S.; VERISSIMO, C. J.; CUNHA, E. A.; SANTOS, L. E.; OLIVEIRA, S. M.; SPÓSITO, E. F.; OTSUK, L. P.; Performance and nematode infection of ewe lambs on intensive rotational grazing with two different cultivars of *Panicum Maximum*. **Tropical Animal Health and Production**, 2007.

COSTA, V. M. M.; SIMÕES, S. V. D.; RIET – CORREA, F.; Controle das parasitoses gastrintestinais em ovinos e caprinos na região semiárida do Nordeste do Brasil, **Tópico de interesse Geral**, 2011.

DIAS, G. F.; VASCONCELOS, A. R. O.; SOUZA, T. P. R.; BARBOSA, M. L. F.; COSTA, F. M. J.; SILVA, J. H. L.; BARCANTE, F. P. S.; EVANGELISTAS, L. S. M.; Parasitos gastrintestinais em ovinos de uma propriedade rural do estado do Piauí, **PUBVET**, 2018.

DINIZ, V. A. O.; TEIXEIRA, L. F.; ALMEIDA, G. D.; MEIRELLES, A. C. F.; JUNIOR, E. G.; FIGUEIRA, P. T.; Utilização do método Famacha como auxílio no controle de verminose em ovinos. **PUBVET**, 2022.

DUARTE, E. R.; SILVA, R. B.; VASCONCELOS, V. O.; NOGUEIRA, F. A.; OLIVEIRA, N. J. F. ; Diagnóstico do controle e perfil de sensibilidade de nematódeos de ovinos ao albendazol e ao levamisol no norte de Minas Gerais. **Pesquisa Veterinária Brasileira**, 2012.

FAGUNDES, A. C.; NOWASKY, B. F.; THALES, G.; PIOVESAN, T.; PASQUALI, A.; Hemoncose em ovinos: relato de caso, **Ciências e inovação: desafios e perspectivas para o futuro**, 2019.

FERNANDES, M. A. M.; GILAVERTTE, S.; BUZATTI, A.; SPRENGER, L.K.; SILVA, C. J. A.; PERE, M. T. P.; MOLENTO M. B.; MONTEIRO, A. L. G.; Método famacha para detectar anemia clínica causada por *Haemonchus contortus* em cordeiros lactentes e ovelhas em lactação. **Pesquisa Veterinária Brasileira**, 2015.

FERRAZ, A.; CASTRO, T. A.; EVARISTO, T. A.; RECUERO, A. L. C.; DALLMANN, P. R. J.; MOTTA, J. F.; NIZOLI, L. Q.; Levantamento de parasitos gastrintestinais diagnosticados em ovinos pelo laboratório de doenças parasitárias da universidade federal de pelotas (Brasil), nos anos de 2015 a 2017. **Revista Brasileira de Zootecnia**, 2019.

GIRÃO, E. S.; ARRUDA, F. A. V.. MEDEIROS, L. P.; LEAL, T. M.; Caprinos e ovinos coleta de fezes para exames parasitológico, **Ministério da agricultura, pecuária e abastecimento**, 2001.

HASSUM, I. C.; Instruções para coleta e envio de material para exame parasitológico de fezes-OPG e coprocultura para ruminantes. **EMBRAPA**, 2008.

KAPLAN, R. M.; BURK J. M.; TERRILL, T. H.; Miller J.E.; GETZ, W. R.; MOBINI, S.; VALENCIA, E., WILLIAMS, M.; WILLIAMSON, L. H.; LARSEN, M. & VATTA, A. F.; Validation of the FAMACHA eye color chart for detecting clinical anemia on sheep and goat farms in the southern United States. **Veterinary Parasitology**, 2004.

LIMEIRA, C. H.; ATHAYDE, A. C. R.; ALVES, J. R. A.; LIMA, G. M. S.; LIMEIRA, M. Q. R.; MEDEIROS, M. C.; Parasitoses gastrintestinais de caprinos e ovinos comercializados na feira de animais de Tabira, Sertão de Pernambucos, **Revista Agropecuária Técnica**, 2018.

LOPES, T. V.; SOUZA, J. G. da S. G. de; SANTOS, J. S. S.; AGRA, M. O.; ROSAS, F. M. P.; SOUZA, T. de A.; MUNIZ, I. M.; SCHONS, S. de V.; SOUZA, F. A.. Avaliação de Endoparasitoses gastrointestinais em ovinos em fazenda experimental na cidade de Porto Velho, **Research, Society and Development**, 2021.

MAIA, D.; MATTOS, M. J. T.; Nematodeoses gastrintestinais em bovinos no Brasil: revisão de artigos publicados no período de 2012 a 2020, **Revista Agrária Acadêmica**, 2020.

MARTINS, I. V.F. et al. **Parasitologia Veterinária**. 2. Ed. Vitória – ES, 2019.

MATOS, A. C.S.; OLIVEIRA, G. S.; SOUZA, G. S.; BRITO, K. G. J.; BARBOSA, T. A. G.; SANTOS, Y. V. P.; BARBOSA, E. N. R.; Principais enfermidades dos ovinos. **Ciência animal veterinária o avanço da ciência no Brasil**, 2024.

MINHO, A. P.; Endoparasitoses de Ovinos: conhecer para combater. **EMBRAPA**. 2014  
 MOLENTO, M. B.; PRICHARD, R. K.; Nematode control and the possible development of anthelmintic resistance, **Revista Brasileira de Parasitologia Veterinária**, 1999.

MOLENTO, M. B.; TASCIA, C.; GALLO, A.; FERREIRA, M.; BONONI, R.; STECCA, E.; Método Famacha como parâmetro clínico individual de infecção por *Haemonchus contortus* em pequenos ruminantes. **Ciência Rural**, 2004.

MONTEIRO, S. G. et al., Parasitologia Veterinária, 2 ed. **Editora Guanabara**, Rio de Janeiro, 2024.

MORAES, F. R.; FERNANDES, F. G.; MUNARETTO, A.; OLIVEIRA, S. De; WILMSEN, M. O.; PEREIRA, M. W.; MEIRELLES, A. C. F. Método Famacha, escore corporal e de diarreia como indicadores de tratamento anti- helmíntico seletivo de ovelhas em reprodução. **Original Article**, 2012.

OLIVEIRA, D. A.S.; BRITO, R. L L.; NEVES, M. R. M.; SOUSA, M. M.; MIRANDA, R. R. C.; VIEIRA, L.S.; Parasitos gastrintestinais em caprinos no município de Quixadá, Ceará. **Pesquisa Veterinária Brasileira**, 2018.

OLIVEIRA , M. V. de; MOURA, M. S.; BARBOSA, F. C.. Avaliação comparativa do método Famacha®, volume globular e OPG em ovinos, **PUBVET**. 2011

OLIVEIRA , R. S. de; SILVA , A. M. da; RIBEIRO, F. L. A.. Status de parasitas gastrintestinais em ovinos no estado de Rondônia, **Revista Brasileira de Higiene e Sanidade Animal**. 2019.

OSAKA, D. M.; MACEDO, V. de P.; ZUNDT, M.; REIS, W.. Verminose ovina com ênfase em haemoncose: uma revisão, **PUBVET**, 2008.

PADILHA, C. G.; OPG: Uma técnica importante no manejo de ovinos, **Grupo de Estudo Pesquisa e Extensão com Ovinos (GEPEO)**, 2020.

PEREIRA, J. E. G.; PEREIRA, M.; MAGALHÃES, R. G. L.; MELOTTI, R. P.; RIZZOMI, L. B.; GUEDES, E.; GARCIA, J. A. D.; Avaliação do tratamento integrativo no controle de parasitas gastrointestinais de ovinos. **Research, Society and Development**, 2021.

PEREIRA, R. G. A.; TOWNSEND, C.R.; COSTA, N. L.; MAGALHÃES, J. A.; Cadeia produtiva de ovinos em Rondônia. **Embrapa**, 2007.

PERRONE, P. R.; Surto de hemoncose em rebanho de Hampshire down na microrregião do planalto serrano catarinense. **Universidade federal de Santa catarina campus curitibanos**, 2023.

RAMOS, C. I.; BELLATO, V.; SOUZA, A. P.; AVILA, V. S.; COUTINHO, G. C.; DALAGNOL, C. A.; Epidemiology of sheep gastrointestinal helminthosis in “ Planalto Catarinense” Region, Brasil. **Ciência Rural**, 2004.

RANGEL, V. B.; LEITE, R. C.; OLIVEIRA, P. R.; SANTOS JR, E. J.; Resistência de Cooperia spp. e Haemonchus spp. às avermectinas em bovinos de corte, **Arquivo Brasileiro de Medicina Veterinária e Zootecnia**, 2005.

ROBERTO, F. F. S.; DIFANTE, G. S.; ZAROS, L. G.; GURGEL, A. L. C.; Nematoides gastrintestinais na ovinocultura de corte sob regime de pastejo. **PUBVET**, 2018.

SANTIAGO, M. A. M.; COSTA, U. C.; Resistência de Haemonchus Contortus, Trichostrongylus Colubriformis e Ostertagia Spp. ao Levamisole. **Revista Central Ciências Rurais**, 1979.

SILVA, A. R.; ARAÚJO, J. V.; BRAGA, F. R.; OLIVEIRA, A. C.; CARVALHO, R.O.; ARAÚJO, J. M.; CASTEJON, F. V.; Avaliação da eficácia de compostos anti-helmínticos sobre nematóides parasitos gastrintestinais (Strongyloidea) de caprinos. **Revista Brasileira de Parasitologia Veterinária**, 2008.

SILVA, G. M. F.; AMORIM, B. M.; QUIRINO, A. H. L.; SILVA, A. S.; FARIAS, L. A.; *Haemonchus contortus* em ovinos e caprinos. **PUBVET**, 2019.

SILVA, H. M.; Nematodioses gastrintestinais de caprinos: uma revisão. **Revista de Ciências Agroveterinárias**, 2014.

SILVA, J. F. M.; FONSECA, J. S.; DE ANDRADE, P. B.; LIMA, L. S.; PIMENTA, J. L. L. A.; SANACRIA, A.; Utilização do método Famacha como ferramenta no controle da hemonose em ovinos criados em um sistema agroecológico. **XI Congresso Brasileiro de Agroecologia**, 2020.

SILVA, M. R. L. da; SOUZA, E. A. de; BONELLI, E. A.; MEDEIROS, M. O.; SILVA, G. F. da; QUEIROZ, E. O.; Parasitas gastrintestinais de ovinos criados na região de Rondonópolis – MT. **Revista Biodiversidade**, 2010.

SILVA, M. B. Resistência às infecções artificiais por *Haemonchus contortus* de cordeiras santa Inês, ile de france e de cordeiras produtos do cruzamento entre a raça santa inês e as raças dorper, ile de france, suffolk e texel. **Instituto de Biociências, UNESP**, 2010.

SILVA, S. C. da; MEXIA, A. A.; GARCIA, J.; SOUZA, O. M. de; BOTINI, T.; SILVA, G. M. A.; FREIRIA, L. B. da; GOMES, L. A.. Verminose em rebanhos ovinos, **PUBVET**. 2011.

SOUZA, I. F.; Diagnóstico de controle de helmintoses gastrintestinais em ovinos: um estudo de caso no Nordeste Goiano. **Ministério da educação Instituto federal de educação, ciência e tecnologia Goiano Campus Campos Belos**, 2023.

TAYLOR, M. A. et al. Parasitologia Veterinária. 4. ed. **Editora Guanabara**, Rio de Janeiro, 2017.

VAN WYK, J. A.; STENSON, M. O.; VAN DER MERWE, J.S.; VORSTER, R. J.; VILJOEN, P.G.; Anthelmintic resistance in South Africa: Surveys indicate na extremely serious situationn in sheep and goat farming, **Onderstepoort Journal of Veterinary Research**, 1999.

VIANA, J. G. A.; Panorama geral da ovinocultura no mundo e no Brasil, Revista **Ovinos**. 2008.

VIEIRA, L. S. *Alternativas de controle da verminose gastrintestinal dos pequenos ruminantes*, **Ministério da Agricultura, Pecuária e Abastecimento (MAPA)**, 2003.

VIEIRA, L. S.; Métodos alternativos de controle de nematóides gastrointestinais em caprinos e ovinos. **Ciencia y Tecnología Agropecuaria**, 2008.

VIEIRA, L. S.; BERNE, M. E. A.; CAVALCANTE, A. C. R.; MENEZES, R. C. A. A.; Redução do número de ovos por grama de fezes(OPG) em caprinos e ovinos medicados com anti- helmínticos. **EMBRAPA**, 1989.

VIEIRA, V. D.; RIET – CORREA, W.; VILELA, V. L. R.; MEDEIROS, M. A.; BATISTA, J. A.; MELO, L. R. B.; SANTOS, A.; RIET – CORREA, F.; Controle de parasitas gastrintestinais em ovinos e análise financeira de uma fazenda com sistema de pastejo rotacionado irrigado no semiárido nordestinos, **Pesquisa Veterinária Brasileira**, 2018.

VIVEIROS, T. C.; “ Parasitoses gastrintestinais em bovinos na ilha de S. Miguel, Açores- Inquéritos de exploração, resultados laboratoriais e métodos de controle”. **Universidade Tecnica de Lisboa Faculdade de Medicina Veterinária**, 2009.