

**MARIA ANGELICA VIEIRA NETTO**

**EPÚLIDE ACANTOMATOSO EM CÃO DA RAÇA ROTTWEILER: RELATO DE  
CASO**

**JARU**

**2024**

**MARIA ANGELICA VIEIRA NETTO**

**EPÚLIDE ACANTOMATOSO EM CÃO DA RAÇA ROTTWEILER: RELATO DE  
CASO**

Trabalho de conclusão de Curso (Relato de caso)  
apresentado ao curso de Bacharelado em Medicina  
Veterinária do Instituto Federal de Educação,  
Ciência e Tecnologia de Rondônia – *Campus Jarú*,  
para obtenção do título de Bacharel em Medicina  
Veterinária

Orientador: Prof. Me. Marcos Jose de Oliveira

**JARU**

**2024**

Ficha catalográfica elaborada pelo Sistema Gerador de Ficha Catalográfica do IFRO,  
com dados informados pelo(a) próprio(a) autor(a).

Vieira Netto, Maria Angelica.  
Epúlíde acantomatoso em cão da raça rottweiler: relato de caso / Maria  
Angelica Vieira Netto, Jaru-RO, 2024.  
26 f.

Orientador(a): Me Marcos Jose de Oliveira.

Trabalho de Conclusão de Curso (Bacharelado em Medicina Veterinária)  
– Instituto Federal de Educação, Ciência e Tecnologia de Rondônia - IFRO,  
Jaru-RO, 2024.

1. Benigno. 2. Neoplasia. 3. Oncologia. 4. Tumor oral. I. Oliveira, Marcos  
Jose de (orient.). II. Instituto Federal de Educação, Ciência e Tecnologia de  
Rondônia - IFRO. III. Título.

**Bibliotecário(a) Responsável:** Roseni Santos Rodrigues, CRB-11/916 (Reitoria)

## **AGRADECIMENTOS**

Agradeço, primeiramente, a Deus, por me conceder força, saúde e sabedoria para concluir esta etapa tão importante em minha vida.

Manifesto minha profunda gratidão ao meu pai, Adalvo, e à minha mãe, Maria de Fátima, por seu amor incondicional, apoio contínuo e inspiração ao longo de toda a minha trajetória acadêmica. Às minhas irmãs, Fabiola e Andreia, pela companhia, palavras de incentivo e por sempre acreditarem no meu potencial.

Estendo meus sinceros agradecimentos ao meu orientador, Marcos Oliveira, por sua dedicação, paciência e orientação ao longo da elaboração deste trabalho.

Agradeço, também, aos verdadeiros amigos que tive a felicidade de fazer durante esta caminhada. A amizade, o apoio mútuo e os momentos compartilhados tornaram essa jornada mais leve e enriquecedora. Sem o apoio e a confiança de cada um de vocês, esta conquista não teria sido possível.

Este trabalho é, também, um reflexo do carinho e dos valores que vocês me transmitiram.

### LISTA DE FIGURAS

<b>Figura 1:</b> Presença de nódulo na região inferior do lado esquerdo.	14
<b>Figura 2.</b> Nódulo aumentado.	16
<b>Figura 3.</b> Exérese do nódulo, um canino e um incisivo.	16
<b>Figura 4.</b> Após cicatrização, formação de queiloide.	17

### LISTA DE TABELA

<b>Tabela 1</b> - Hemograma: eritrograma	15
<b>Tabela 2</b> - Hemograma: leucograma	15
<b>Tabela 3</b> - Bioquímico	16

## SUMÁRIO

INTRODUÇÃO	10
REVISÃO BIBLIOGRÁFICA	11
RELATO DE CASO	14
RESULTADOS E DISCUSSÃO	20
CONCLUSÃO	23
REFERÊNCIAS BIBLIOGRÁFICAS	24

## **EPÚLIDE ACANTOMATOSO EM CÃO DA RAÇA ROTTWEILER: RELATO DE CASO**

### **ACANTHOLYTIC EPULIS IN A ROTTWEILER DOG: CASE REPORT**

**Maria Angelica Vieira Netto**<sup>1</sup>

**Karla Henrique de Oliveira**<sup>2</sup>

**Emelly Mendes Ferreira**<sup>3</sup>

**Marcos Jose de Oliveira**<sup>4</sup>

<sup>1</sup>Discente do curso de Medicina Veterinária - Instituto Federal de Rondônia - IFRO, *Campus* Jaru-RO E-mail: mariaangelica.vn@gmail.com

<sup>2</sup>Colaboradora Externa, Royal Vet Clínica Veterinária - Ariquemes, Rondônia  
E-mail: karla.h.oliveira@hotmail.com

<sup>3</sup>Colaboradora Externa, Royal Vet Clínica Veterinária - Ariquemes, Rondônia  
E-mail: mendesemelly@gmail.com

<sup>4</sup>Docente do curso de Medicina Veterinária - Instituto Federal de Rondônia - IFRO, *Campus* Jaru-RO. E-mail: marcos.jose@ifro.edu.br

### **RESUMO**

As neoplasias de cavidade oral em cães e gatos estão entre as quatro mais incidentes, correspondendo a 6% e 3% dos casos de tumores, respectivamente. O epúlido acantomatoso é um tumor epitelial de crescimento localmente agressivo, que afeta a região rostral da mandíbula, mas que não causa metástase. O objetivo deste relato foi descrever um caso de epúlido acantomatoso em um cão da raça Rottweiler, submetido à exérese total da neoplasia. Um cão macho, castrado, da raça Rottweiler, de 8 anos e pesando 42,3 kg, foi atendido em uma clínica veterinária de Ariquemes, Rondônia. Segundo o tutor, o animal não apresentava alterações comportamentais, mas havia uma massa na cavidade oral. No exame físico, os sinais vitais foram avaliados: frequência cardíaca de 119 bpm, frequência respiratória de 25 mpm e temperatura corporal de 38,9°C. O tempo de preenchimento capilar era de 2 segundos e a mucosa ocular estava normocorada. Na cavidade oral, observou-se um nódulo de crescimento irregular. Foi realizada uma citologia por meio da Punção Aspirativa por Agulha Fina (PAAF), cujo resultado foi compatível com epúlido acantomatoso. Com base no diagnóstico, recomendou-se a intervenção cirúrgica para exérese da lesão e dos dentes acometidos, visando obter margens de segurança. Exames hematológicos e bioquímicos indicaram que o animal estava apto para a cirurgia. A medicação pré-anestésica (MPA) consistiu em morfina na dose de 0,1 mg/kg, intramuscular, para sedação leve, seguida de indução com midazolam na dose de 0,2 mg/kg e propofol na dose de 3 ml, ambos por via intravenosa, com fluidoterapia de NaCl 9%. Para a intubação, foi utilizada uma sonda nº 8,5. Durante o transanestésico, foi mantido no isoflurano. No pós-operatório, foram prescritos azitromicina 10 mg/kg, dipirona 25 mg/kg, meloxicam 0,1 mg/kg e o antibiótico local Periovet®, além de alimentação úmida nos primeiros dias. A remoção cirúrgica completa é o principal tratamento para o epúlido acantomatoso. No caso descrito, o diagnóstico de epúlido

acantomatoso foi baseado nos sinais clínicos e no exame citológico. A excisão cirúrgica da neoplasia se demonstrou satisfatória para a resolução da enfermidade.

**Palavras-chave:** Benigno, Neoplasia, Oncologia, Tumor oral.

## ABSTRACT

Oral cavity neoplasms in dogs and cats are among the four most common, accounting for 6% and 3% of tumor cases, respectively. Acanthomatous epulis is an epithelial tumor with locally aggressive growth that affects the rostral region of the mandible but does not cause metastasis. The objective of this report was to describe a case of acanthomatous epulis in a Rottweiler dog that underwent total excision of the neoplasm. A neutered male Rottweiler dog, aged 8 years and weighing 42.3 kg, was treated at a veterinary clinic in Ariquemes, Rondônia. According to the owner, the animal showed no behavioral changes but had a mass in the oral cavity. In the physical examination, vital signs were assessed: heart rate of 119 bpm, respiratory rate of 25 bpm, and body temperature of 38.9°C. Capillary refill time was 2 seconds, and the ocular mucosa was normochromic. In the oral cavity, a nodule with irregular growth was observed. Cytology was performed using Fine Needle Aspiration (FNA), and the result was compatible with acanthomatous epulis. Based on the diagnosis, surgical intervention was recommended to excise the lesion and affected teeth to achieve safe margins. Hematological and biochemical tests indicated that the animal was fit for surgery. The pre-anesthetic medication (PAM) consisted of morphine at a dose of 0.1 mg/kg, intramuscularly, for mild sedation, followed by induction with midazolam at a dose of 0.2 mg/kg and propofol at a dose of 3 ml, both intravenously, along with NaCl 9% fluid therapy. An 8.5 mm endotracheal tube was used for intubation. During anesthesia, isoflurane was maintained. Postoperatively, azithromycin 10 mg/kg, dipyron 25 mg/kg, meloxicam 0.1 mg/kg, and the local antibiotic Periovet® were prescribed, along with wet food during the first few days. Complete surgical removal is the main treatment for acanthomatous epulis. In the case described, the diagnosis of acanthomatous epulis was based on clinical signs and cytological examination. Surgical excision of the neoplasm proved satisfactory for resolving the condition.

**Keywords:** Benign, Neoplasm, Oncology, Oral tumor.

## INTRODUÇÃO

As neoplasias de cavidade oral em cães e gatos estão entre as quatro mais incidentes, correspondendo a 6% e 3% dos casos de tumores, respectivamente (Ferro *et al.*, 2003; Pippi, Gomes, 2016). Os épulis são tumores epiteliais não-indutivos que acometem frequentemente cães, mas incomum em gatos e são caracterizados por proliferação gengival benigna, originada do ligamento periodontal (Ferro *et al.*, 2003; Henriques *et al.*, 2009). Classificam-se em fibromatoso, ossificante e acantomatoso (Henriques *et al.*, 2009; Pippi, Gomes, 2016). No entanto, o epúlide acantomatoso é atualmente denominado ameloblastoma acantomatoso, enquanto os epúlides ossificante e fibromatoso são chamados de fibroma odontogênico periférico (Requicha *et al.*, 2015).

O epúlide acantomatoso é um tumor de agressividade local que afeta a região rostral da mandíbula e não causa metástase (Verstraete, 2005; Henriques, *et al.*, 2009; Requicha *et al.*, 2015). Os sinais clínicos predominantes são aumento do volume local, dor ao realizar movimentos mandibulares, halitose, perda de peso, sialorréia, hemorragia e perda de dentes (Dias *et al.*, 2013; Kersting, 2015).

O diagnóstico dessa neoplasia fundamenta-se em uma anamnese detalhada, exame físico minucioso e na observação dos sinais clínicos e exames complementares como radiografia e citologia aspirativa por agulha fina (PAAF) (Gomes Junior *et al.*, 2013). Ademais, a radiografia possibilita a visualização da presença e da extensão da destruição óssea causada pelo tumor (Pippi, Gomes, 2016).

A principal forma de tratamento consiste na remoção cirúrgica total do tumor, garantindo uma margem de segurança adequada (Kersting, 2015). Os resultados obtidos são excelentes para tumores benignos, proporcionando um prognóstico favorável (Henriques *et al.*, 2009; Chamberlain, Lommer, 2012). Além disso, pode-se considerar a combinação da cirurgia com quimioterapia e radioterapia (De nardi *et al.*, 2002; Kersting, 2015).

Considerando a alta incidência de neoplasias orais e o crescimento agressivo dessas lesões, destacamos a importância do tratamento cirúrgico que possibilita a remoção completa do tumor, prevenindo recorrências e melhorando a qualidade de vida do paciente. Este estudo tem como objetivo relatar um caso de epúlide acantomatoso em um cão da raça Rottweiler.

## REVISÃO BIBLIOGRÁFICA

O termo neoplasia refere-se ao surgimento de um novo crescimento, caracterizando-se como uma alteração no padrão normal de proliferação celular (Kumar *et al.*, 2016). Essa condição resulta de um conjunto de mutações adquiridas que acometem uma célula específica e suas células descendentes (Kumar *et al.*, 2016). Essas mutações podem ser induzidas por fatores extrínsecos, como radiações, agentes químicos carcinogênicos e agentes biológicos, incluindo vírus, bactérias e parasitas (Tedardi *et al.*, 2016; Santos *et al.*, 2024). Já os fatores intrínsecos estão relacionados à idade, tipo de dieta, hormônios e predisposição genética (Tedardi *et al.*, 2016; Santos *et al.*, 2024). A partir dessas mutações, pode ocorrer um crescimento desordenado das células, favorecendo o surgimento de células com a capacidade de gerar metástases (Tedardi *et al.*, 2016; Santos *et al.*, 2024).

Estudos epidemiológicos nacionais apontam que os seis tipos de neoplasias diagnosticados com maior frequência em cães e gatos incluem as neoplasias de pele e tecido subcutâneo, os tumores mamários, as neoplasias hematopoéticas, os tumores orofaríngeos e os tumores venéreos transmissíveis em cães (Tedardi *et al.*, 2016).

O câncer constitui a principal causa de mortalidade em cães e gatos, sendo os pacientes idosos os mais frequentemente acometidos, em razão de sua maior longevidade (Tedardi *et al.*, 2002; Ferro *et al.*, 2003; Tedardi *et al.*, 2016). Em cães, aproximadamente 70% dos tumores do sistema digestório localizam-se na cavidade oral e na orofaringe, tornando essa região a quarta mais acometida (Ferro *et al.*, 2003; Gelberg, 2013).

A classificação das neoplasias em benignas ou malignas fundamenta-se em suas características anatômicas e histológicas (Salvado, 2010; Kumar *et al.*, 2016). Entre os critérios analisados estão o pleomorfismo, a morfologia nuclear, a perda de polaridade e a presença de necrose isquêmica (Kumar *et al.*, 2016). Os tumores benignos geralmente possuem células bem diferenciadas, preservando características do tecido de origem (Kumar *et al.*, 2016). Em contraste, os tumores malignos apresentam células pouco diferenciadas, frequentemente associadas à anaplasia (Kumar *et al.*, 2016).

Os tumores de cavidade oral são categorizados conforme sua origem (Requicha *et al.*, 2015). Tumores não odontogênicos emergem das diversas estruturas da cavidade oral, com ausência de tecidos dentários, e são, em sua maioria, de natureza maligna, como o melanoma, o carcinoma espinocelular e o fibrossarcoma (Requicha *et al.*, 2015; Pippi, Gomes, 2016). Já os tumores odontogênicos têm como origem os tecidos relacionados ao desenvolvimento

dentário, sendo eles fibroma odontogênico periférico, o ameloblastoma acantomatoso e o papiloma (Requicha *et al.*, 2015).

O epúlide acantomatoso é um tumor odontogênico de origem epitelial, não indutivo, derivado das remanescentes de células que participam do processo de formação do esmalte dentário (Chamberlain, Lommer, 2012; Requicha *et al.*, 2015; Goldschmidt *et al.*, 2017). Considerado um tumor de caráter localmente invasivo que se dissemina de maneira acelerada através do osso esponjoso, podendo acometer, em alguns casos, tanto a mandíbula quanto a maxila (Chamberlain, Lommer, 2012; Goldschmidt *et al.*, 2017).

A incidência de neoplasias na cavidade oral é maior em animais idosos, especialmente na faixa etária entre 7 e 12 anos, com predileção racial, sendo mais frequentes em raças como Cocker Spaniel, Golden Retriever, Boxer, Pastor Alemão, Weimaraner, Chow Chow e Poodle, afetando predominantemente os machos em relação às fêmeas (Pippi, Gomes, 2016). Em um estudo foram avaliados 263 cães diagnosticados com ameloblastoma acantomatoso, com idades variando entre 9,44 e 17 anos, sendo os cães da raça Golden Retriever os mais afetados, embora não tenha sido observada predileção quanto ao sexo dos animais (Goldschmidt *et al.*, 2017).

As neoplasias da cavidade oral, de maneira geral, manifestam sinais clínicos similares. Entre os mais frequentes, destacam-se o aumento de volume na região afetada, halitose, emagrecimento progressivo, sialorréia, hemorragia local, epistaxe, disfagia, deformidade facial, exoftalmia, obstrução nasal, perda dentária, dor durante a abertura da boca e linfadenomegalia cervical (Kersting, 2015).

Para o diagnóstico de neoplasias oral, é fundamental realizar uma anamnese detalhada e exame clínico completo, complementados por hemograma e análises bioquímicas, com o objetivo de avaliar a condição geral de saúde do paciente (Pippi, Gomes, 2016). Além disso, podem ser empregados diversos métodos diagnósticos, como a citologia por punção aspirativa por agulha fina (PAAF), biópsia, exame radiográfico, tomografia computadorizada e ressonância magnética (Magalhães, 2001; Pippi, Gomes, 2016).

A PAAF destaca-se como uma das técnicas mais utilizadas, devido à sua segurança, rapidez no diagnóstico e acessibilidade, sendo aplicada para o estudo detalhado das células presentes na amostra coletada (Magalhães, 2001; Santana *et al.*, 2016).

A biópsia é um procedimento que consiste na obtenção de um fragmento de tecido para a realização de exame histopatológico, sendo recomendada para todas as massas orais e

lesões suspeitas, com o objetivo de determinar o comportamento biológico da lesão e, quando aplicável, avaliar seu grau de malignidade (Verstraete, 2005; Salvado, 2010).

A realização de radiografias é essencial para avaliar o grau de invasão e grau de envolvimento ósseo, podendo ser utilizados exames de tomografia computadorizada (TC) e ressonância magnética (RM) para complementação diagnóstica que possibilitam uma análise detalhada de tumores de grandes dimensões e de difícil ressecção (Verstraete, 2005; Salvado, 2010).

Os métodos terapêuticos empregados no tratamento das neoplasias da cavidade oral incluem a cirurgia, a quimioterapia, a radioterapia ou a combinação dessas abordagens (Verstraete, 2005; Mendes *et al.*, 2019).

Para a realização de cirurgias, é fundamental priorizar a excisão das neoplasias com amplas margens de segurança, em determinados casos, pode ser indispensável recorrer à mandibulectomia ou à maxilectomia. Contudo, em um estudo realizado por Fox *et al.* (1997) envolvendo 27 cães com tumor oral, 85% dos proprietários demonstraram satisfação ao tratar seus animais com mandibulectomia parcial ou maxilectomia, considerando o aumento significativo na expectativa de vida proporcionado pelo tratamento.

A quimioterapia é recomendada para tumores metastáticos, como o melanoma maligno e o carcinoma de células escamosas tonsilar. Entretanto, seu uso também é indicado para epúlides acantomatosos (Pippi, Gomes, 2016). Esse tratamento utiliza o quimioterápico Bleomicina intralesional, derivado de uma mistura de antibióticos glicopeptídeos citotóxicos obtidos de uma cepa de *Streptomyces verticillus*, que age causando degeneração vacuolar e necrose das células tumorais (Yoshida *et al.*, 1998; Kelly *et al.*, 2010).

A radioterapia pode ser empregada de forma isolada no tratamento de tumores orais, sendo mais frequentemente utilizada em associação com a cirurgia, especialmente em casos de tumores cuja remoção completa não foi possível (Verstraete, 2005; Kersting, 2015). Contudo, essa abordagem pode ser inviabilizada por limitações financeiras ou logísticas (Kelly *et al.*, 2010). O ameloblastoma acantomatoso, melanoma maligno e o carcinoma de células escamosas canino, em particular, respondem bem a essa modalidade terapêutica (Kersting, 2015; Pippi, Gomes, 2016).

## RELATO DE CASO

No dia 02 de outubro de 2024, foi atendido em uma clínica veterinária localizada em Ariquemes, Rondônia, um cão macho castrado da raça Rottweiler, com 8 anos de idade e peso de 42,3 kg. Durante a anamnese, o tutor mencionou ter percebido um crescimento na região da gengiva do animal, ocasionando o deslocamento dos dentes incisivos no lado esquerdo. Ele relata que o crescimento ocorreu rapidamente, pois interage diariamente com o animal e, ao notar a mudança, o levou para uma avaliação.

Segundo o tutor, o animal não apresentou alterações de comportamento, não tem acesso à rua e convive com uma fêmea da espécie canina. Sua alimentação é exclusivamente à base de ração. As vacinas encontravam-se atualizadas, assim como a vermifugação. Não havia presença de ectoparasitas e conforme informado pelo tutor, não foram observadas alterações na urina ou nas fezes. O histórico clínico do animal inclui gastrite crônica tratada.

No exame físico, foram avaliados os parâmetros vitais, com frequência cardíaca de 119 batimentos por minutos (bpm), frequência respiratória de 25 movimentos por minuto (mpm) e temperatura de 38,9°C, todos dentro dos valores normais para a espécie (Feitosa, 2020). O tempo de preenchimento capilar era de 2 segundos. A mucosa ocular apresentava-se normocorada, enquanto na cavidade oral observou-se a presença de um nódulo de crescimento irregular, medindo aproximadamente 1 cm (Fig.1).

**Figura 1:** Presença de nódulo na região inferior do lado esquerdo.



Fonte: Arquivo pessoal.

Solicitou-se exames complementares (hemograma, análises bioquímicas e citologia da lesão gengival) para avaliar o estado geral de saúde do paciente.

**Tabela 1.** Hemograma: eritrograma.

<b>Eritrograma</b>	<b>Resultado</b>	<b>Referência</b>
Hemácias	6,14	5,5 - 8 milhões/mm <sup>3</sup>
Hemoglobina	15,20	12-18 g%
Hematócrito	43	37 - 55%
VGM	67,40	60 - 77 fl
CHCM	36,80	30 - 36%
Índice ictérico	2	2,0 - 8,0
Metarrubricitos		0 a 1%
Proteínas plasmáticas	7,4	5,5 - 8,0 g/dL
Fibrinogênio	200	180 - 400 mg/dL

**Fonte:** Diagnostika, 2024.

**Tabela 2.** Hemograma: leucograma.

	<b>VR%</b>	<b>VA<math>\mu</math>l</b>	<b>Referências</b>
Contagem Total	5.700		6.000 - 17.000/ mm <sup>3</sup>
Bastonete	0	0	0 – 3 / 0 - 540
Segmentado	70	3.990	60 – 77 / 3000 - 11500
Linfócito	29	1.653	12 - 30 / 1000 - 4800
Monócito	0	0	3 - 10 / 150 - 1350
Eosinófilo	1	57	2 – 10 / 100 - 1250
Mielócitos	0	0	0 / mm <sup>3</sup>
Metamielócitos	0	0	0 / mm <sup>3</sup>
Basófilo	0	0	Raros

Contagem plaquetária	276.000	200.000 a 500.000 mm
Avaliação Plaquetária	Sem alterações	
Pesquisa Hemoparasitas	Negativo	

**Fonte:** Diagnostika, 2024.

**Tabela 3.** Bioquímico.

Exames	Resultado	Referência
Uréia	18,22	10 -59 mg/dl
Creatinina	1,1	0,5 - 1,5 mg/dl
ALT	77,7	10 - 102 U/l
Fosfatase A.	44,7	10 - 92 U/l
AST	35,8	4,8 - 80 U/L
Glicose	79,57	60 - 120 Mg/dL
Proteína Total	6,6	5,4 – 7,1 g/dl
Albumina	3,71	2,6 – 3,3 g/dl
Globulina	2,89	2,6 – 4,4 g/dl
Bilirrubina Total	0.1	0,1– 0,7 mg/ dL
Bilirrubina D	0.06	0,06 – 0,3 mg/ dL
Bilirrubina I	0.04	0,01 – 0,5 mg/ dL
Colesterol Total	241.70	100 - 275 mg/ dL
Triglicerídeos	70,62	15 – 380 mg/ dL

**Fonte:** Diagnostika, 2024.

Para a realização da citologia da lesão, o animal recebeu uma dose de 0,25 mg/kg de morfina por via intramuscular. A coleta foi realizada da gengiva inferior por meio do método de Punção Aspirativa por Agulha Fina (PAAF) (Gomes Junior *et al.*, 2013; Santana *et al.*, 2016).

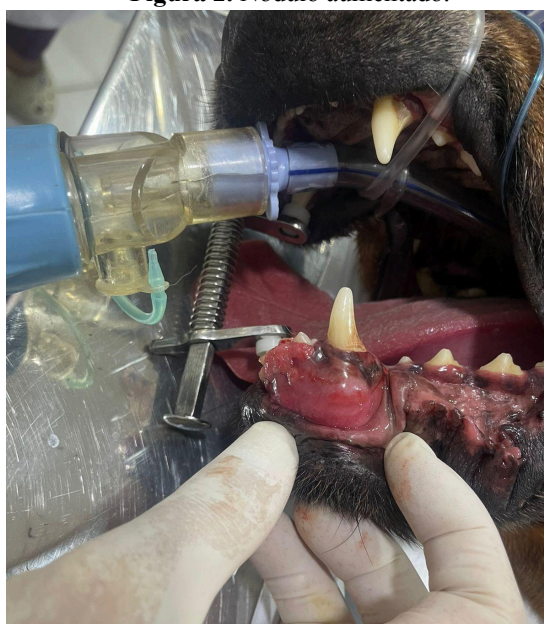
Diante disso, recomendou-se a intervenção cirúrgica para exérese da lesão e dentes acometidos para margem de segurança. O procedimento foi realizado uma semana após a consulta.

O animal foi classificado conforme os critérios estabelecidos pela *American Society of Anesthesiologists* (ASA) como ASA II, o que indica pacientes com doença ou condição clínica leve (Marucio *et al.*, 2019). Na avaliação pré-anestésica, o animal estava em estado tranquilo, apresentando temperatura de 38,9°C, mucosas normocoradas, adequado nível de hidratação, em jejum, com frequência cardíaca de 180 bpm e frequência respiratória de 40 mpm.

Como medicação pré-anestésica (MPA), administrou-se morfina na dose de 0,5 ml, por via intramuscular, proporcionando sedação leve. Para indução, midazolam na dose 1,7 ml (Carregaro, 2019) e propofol na dose de 3 ml (Cortopassi, 2019), ambos por via intravenosa utilizando a fluidoterapia de NaCL 9%. Para intubação usou-se sonda nº 8,5. Na medicação transanestésica, utilizou-se isoflurano na dose de 30 ml (Olivia, Santos, 2019).

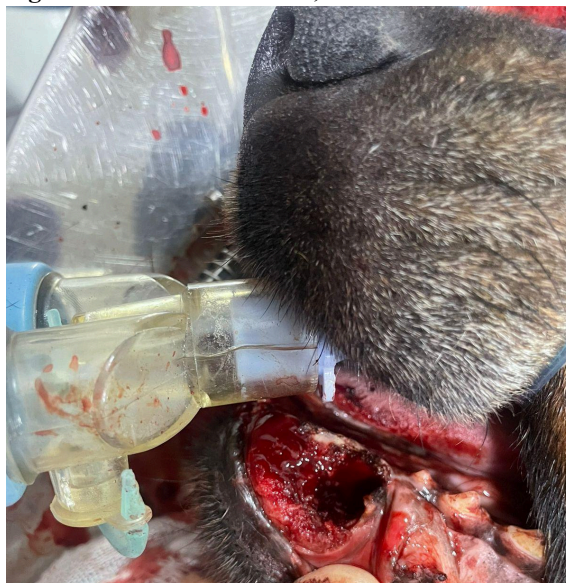Para o procedimento cirúrgico, empregou-se o bisturi elétrico, com o objetivo de minimizar a hemorragia e promover uma coagulação mais eficaz. Durante a intervenção, observou-se que o nódulo apresentava aumento em comparação ao dia da consulta (Fig.2). Em virtude disso, optou-se pela exérese de um dente canino e um dente incisivo, a fim de assegurar uma margem de segurança adequada (Fig.3). Para a realização da sutura, empregou-se o padrão simples separado utilizando fio de nylon sintético monofilamentar 3-0.

**Figura 2.** Nódulo aumentado.



**Fonte:** Arquivo pessoal.

**Figura 3.** Exérese do nódulo, um canino e um incisivo.



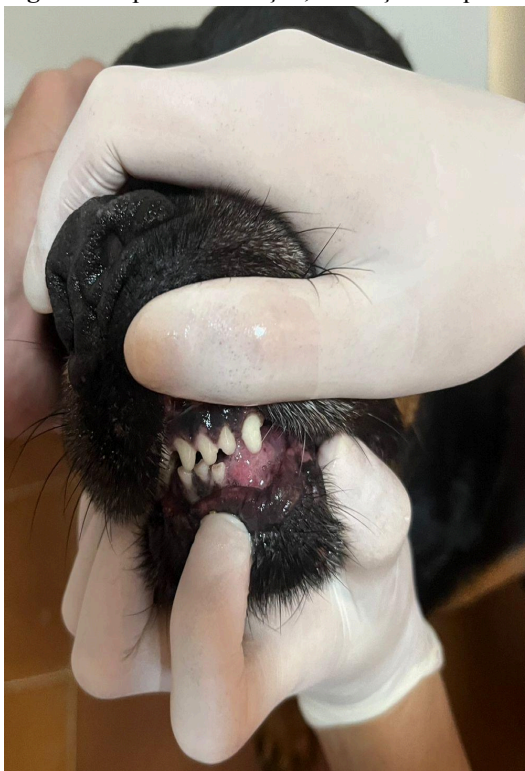
**Fonte:** Arquivo pessoal.

Durante o procedimento cirúrgico, a frequência cardíaca variou entre 80 e 92 bpm, mantendo-se relativamente estável. Inicialmente, a frequência respiratória permaneceu elevada, com 36 mpm. Posteriormente, variou entre 12 mpm e 28 mpm. A temperatura corporal oscilou levemente entre 38,4°C e 38,5°C, permanecendo estável durante todo o período de monitoramento (Fig. 4).

Como medicação pós-cirúrgica, administrou-se o Elo-xicam® injetável 0,2% na dose 0,2 mg/kg por via subcutânea, cujo princípio ativo é o meloxicam.

Prescreveu-se para o pós-operatório domiciliar o antibiótico à base de azitromicina 10 mg/kg, de amplo espectro, sendo eficaz contra microrganismos gram-negativos (Spinosa, 2023), o analgésico e antitérmico Dipirona 25 mg/kg (Tasaka, 2023), o anti-inflamatório não esteroideal (AINE) Meloxicam 0,1 mg/kg também com ação antipirética e analgésica (Tasaka, 2023) e o antisséptico local Periovet®, cujo princípio ativo é o Digluconato de Clorexidina 20% (Vetnil, 2024), todos administrados por via oral, além, também da recomendação de oferecer alimentação úmida nos primeiros dias. O animal apresentou uma recuperação satisfatória com a única observação de formação de quelóide (Fig. 4).

**Figura 4.** Após cicatrização, formação de quelóide.



**Fonte:** Arquivo pessoal.

## RESULTADOS E DISCUSSÃO

Apesar do elevado índice de neoplasias na cavidade oral (Ferro *et al.*, 2003; Pippi e Gomes, 2016), um levantamento de neoplasias envolvendo 333 cães revelou que apenas 0,30% dos casos foram diagnosticados como epúlide acantomatoso (De Nardi *et al.*, 2002).

Em um estudo retrospectivo realizado por Werner *et al.*, (1997) sobre as neoplasias da cavidade oral diagnosticadas entre 1974 e 1995 pelo Serviço de Patologia do Hospital Veterinário da Universidade Federal do Paraná, identificou-se três casos de epúlide acantomatoso em cães da raça Cocker Spaniel e Border Collie, com idades variando entre 5 e 14 anos, todos localizados na gengiva.

Estudos conduzidos por Lucena *et al.*, (2003), que revisou 31 casos de neoplasias orais em cães de diferentes idades e raças, baseados em um levantamento de diagnósticos de epúlide odontogênico, observou que, na maioria dos casos, as massas tumorais estavam localizadas na gengiva, próximas aos dentes pré-molares e molares, sendo 25,8% dos casos identificados como epúlide acantomatoso. Corroborando com os autores Costa *et al.*, (2005) e Henriques *et al.*, (2009) destacam a localização das massas na gengiva, frequentemente próximas aos dentes incisivos, com maior ocorrência na região posterior da mandíbula.

Neste caso o paciente descrito no caso tem 8 anos, faixa etária em que geralmente ocorre o surgimento da neoplasia (De Nardi *et al.*, 2002; Pippi, Gomes, 2016).

A utilização do opióide morfina como pré-anestésico é indicada na literatura em doses de 0,2 a 1 mg/kg, consideradas efetivas para cães (Carregaro, 2019). No entanto, optou-se por uma dose inferior à recomendada, administrando-se 0,1 mg/kg, decisão baseada na observação de que, ao receber uma dose de 0,25 mg/kg para a realização de citologia, o animal respondeu positivamente a baixas doses analgésicas. Já os fármacos utilizados na indução anestésica proporcionaram rápida indução com um perfil farmacológico adequado para uma transição segura à anestesia inalatória (Carregaro, 2019; Cortopassi, 2019).

Neste estudo, o emprego do bisturi elétrico proporcionou uma dissecação precisa dos tecidos e hemostasia, conforme descrito por Olímpio (2016). A adoção de uma margem de segurança durante a cirurgia foi essencial para garantir que o tratamento fosse realizado da forma mais eficaz possível (Kersting, 2015). De acordo com Henriques *et al.*, (2009), a exérese com margem de segurança adequada reduz significativamente os riscos de recidivas do epúlide acantomatoso, corroborando com White, Gorman (1989), que afirma, que os

prognósticos obtidos pela remoção do tumor com ampla margem de tecido adjacente são significativamente melhores.

Por se tratar de uma região naturalmente contaminada, recomenda-se o uso de fios de sutura de nylon sintético monofilamentar na cavidade oral, pois esses fios tendem a reduzir o risco de infecção (Macphail, 2014).

No relato de Souza (2023), realizou-se uma mandibulectomia rostral bilateral em uma cadela, empregando sutura em pontos simples separados com fio cirúrgico de nylon 3-0, sem complicações no processo de cicatrização.

Já no relato de caso descrito por Luz (2018), realizou-se uma maxilectomia parcial rostral à esquerda para a remoção de um nódulo utilizando um bisturi Bard Parker nº 4 equipado com lâmina nº 24 e empregando-se o eletrocautério bipolar para restabelecer a hemostasia. O autor ainda destaca dois planos de sutura: no primeiro, utilizou-se fio de Polidioxanona 4-0 em padrão simples contínuo; no segundo plano, empregou-se fio de Poliglecaprone 3-0 com padrão Sultan.

Diante disso, é notório que o emprego do bisturi elétrico no presente estudo revelou-se uma escolha adequada, considerando as necessidades específicas do procedimento. Além disso, a adoção do fio de nylon monofilamentar, embora distinta do material utilizado no relato de Luz (2018), também demonstrou eficácia, uma vez que, em ambos os casos, observou-se uma boa cicatrização.

A formação de queloides ocorre devido à hiperproliferação de fibroblastos e ao depósito excessivo de colágeno, caracterizando-se por um processo de cicatrização que excede os limites da lesão original (Hansel, Dintzis, 2007; Kumar *et al.*, 2016; Matos *et al.*, 2017).

A avaliação da dor, por sua vez, é essencial para a análise da dor aguda pós-operatória, com o objetivo de administrar fármacos que atendam adequadamente às necessidades do paciente (Fantoni, 2011). Diante disso, os anti-inflamatórios utilizados no pós-cirúrgico foram escolhidos por exercerem ações antipirética e analgésica (Tasaka, 2023). Entretanto, Luz (2018) observou, em seu relato, bons resultados ao utilizar um protocolo transoperatório distinto, composto por Ampicilina 10 mg/kg intravenosa, Dipirona 25 mg/kg intravenosa e Maxicam 2% 0,1 mg/kg intravenosa. Esse protocolo envolveu um número maior de medicações, considerando que o procedimento realizado foi uma maxilectomia parcial rostral à esquerda para a remoção de epúlide acantomatoso.

Os medicamentos administrados no pós-operatório domiciliar visam proporcionar ao animal uma recuperação mais eficaz (Spinosa, 2023).

## **CONCLUSÃO**

O paciente relatado apresentou uma excelente recuperação pós-cirúrgica, com a única observação de formação de queloide, sem dificuldades na ingestão de alimentos após o procedimento.

## REFERÊNCIAS BIBLIOGRÁFICAS

- CARREGARO, A.B. Medicação pré-anestésica. In: MASSONE, F. **Anestesiologia Veterinária - Farmacologia e Técnicas**. 7th ed. Rio de Janeiro: Guanabara Koogan, 2019. p.15-20. ISBN 9788527734882. Acesso em: 08 nov. 2024.
- CHAMBERLAIN, T. P.; LOMMER, M. J. **Clinical behavior of odontogenic tumors. In Oral and maxillofacial surgery in dogs and cats**. Elsevier Saunders. p. 403–406. 2012. <https://doi.org/10.1016/B978-0-7020-4618-6.00041-5>. Acesso em: 08 nov. 2024.
- CORTOPASSI, S. R. G. Anestesia Intravenosa. In: MASSONE, F. **Anestesiologia Veterinária - Farmacologia e Técnicas**. 7th ed. Rio de Janeiro: Guanabara Koogan, 2019. p.37-42. ISBN 9788527734882. Acesso em: 08 nov. 2024.
- COSTA, J. L. O. *et al.* Maxilectomia parcial para o tratamento do epúlides acantomatoso em cão. *Revista Científica Eletrônica de Medicina Veterinária*. **Revista Científica Eletrônica de Medicina Veterinária**. Periodicidade Semestral – Edição Número 5 – Julho de 2005 – ISSN 1679-7353. Acesso em: 20 nov. 2024.
- DIAS, F. G. G. *et al.* Epúlide acantomatoso em cão – Revisão de literatura. **Revista Científica Eletrônica de Medicina Veterinária**. Garças, São Paulo. Ano XI. Número 20. Janeiro de 2013. Acesso em: 12 out. 2024.
- DE NARDI, A.B. *et al.* Prevalência de neoplasias e modalidades de tratamentos em cães, atendidos no Hospital Veterinário da Universidade Federal do Paraná. **Archives of Veterinary Science**. Paraná. v.7, n.2, p.15-26, 2002. Acesso em: 15 nov. 2024.
- FANTONI, D. **Tratamento da dor na clínica de pequenos animais**. Rio de Janeiro. Elsevier, 2011. p.124. ISBN 978-85-352-3788-2. Acesso em: 08 nov. 2024.
- FERRO, D.G. *et al.* Prevalência de neoplasias da cavidade oral de cães atendidos no Centro Odontológico Veterinário Odontovet® entre 1994 e 2003. **Brazilian Journal of Veterinary Research and Animal Science**. São Paulo, v.40, 2003. Acesso em: 12 out. 2024.
- FEITOSA, F. L. F. **Semiologia Veterinária - A Arte do Diagnóstico**. 4th ed. Rio de Janeiro: Roca, 2020. p.50. ISBN 9788527736336. Acesso em: 08 nov. 2024.
- FOX L. E. *et al.* Owner satisfaction with partial mandibulectomy or maxillectomy for treatment of oral tumors in 27 dogs. **Journal of the American Animal Hospital Association**. 1997. Jan-Feb;33(1):25-31. doi: 10.5326/15473317-33-1-25. Acesso em: 27 nov. 2024.
- GELBERG, H. B. Patologias dos sistemas orgânicos. In: ZACHARY, J. F.; MACFAVIN, M. D. **Bases da patologia em veterinária**. 5th ed. Rio de Janeiro: Elsevier, 2013. p.815-834. ISBN 978-85-352-5039-8. Acesso em: 19 nov. 2024.
- GOLDSCHMIDT, L. S. Clinical Characterization of Canine Acanthomatous Ameloblastoma (CAA) in 263 dogs and the Influence of Postsurgical Histopathological Margin on Local Recurrence. **Journal of Veterinary Dentistry**. 2017. DOI: 10.1177/0898756417734312. Acesso em: 15 out. 2024.
- GOMES JUNIOR, D. C. *et al.* Ameloblastoma mandibular rostral em um cão. **Semina: Ciências Agrárias**. Londrina, v. 34, n. 1, p. 347-354, jan./fev. 2013. Acesso em: 12 out. 2024.
- HANSEL, D. E.; DINTZIS, R. Z. **Fundamentos de Rubin - Patologia**. Rio de Janeiro: Guanabara Koogan, 2007. p.54. ISBN 978-85-277-2491-3. Acesso em: 08 nov. 2024.
- HENRIQUES, A. C. G. *et al.* Considerações sobre a classificação e o comportamento biológico dos tumores odontogênicos epiteliais: Revisão de literatura. **Revista Brasileira de Cancerologia**. 2009; 55(2): 175-184. Acesso em: 12 out. 2024.
- KELLY, J. M. *et al.* Acanthomatous ameloblastoma in dogs treated with intralesional bleomycin. **Veterinary and Comparative Oncology**. 2010. 8(2), 81–86. doi:10.1111/j.1476-5829.2010.00208.x. Acesso em: 27 nov. 2024.

- KERSTING, A. B. **Neoplasmas de cavidade oral em cães**. 2015. Trabalho de conclusão de curso (Graduação em Medicina Veterinária) - Universidade Federal do Rio Grande do Sul. Porto Alegre. Acesso em: 12 out. 2024.
- KUMAR, V. *et al.* Neoplasia. Robbins & Cotran: **Bases Patológicas das Doenças**. 9ª th. São Paulo: Editora Elsevier, 2016. p. 211; 481-482. Acesso em: 12 out. 2024.
- LUCENA, F. P. *et al.* Epúlide canino: importância e aspectos clínico-histológicos. **Revista Brasileira de Ciência Veterinária**. v. 1, n. 1, p. 31-33, jan./abr. 2003. Acesso em: 20 nov. 2024.
- LUZ, L. G. **Tumor de cavidade oral em cão: relato de caso**. 2018. Trabalho de conclusão de curso ( Graduação em Medicina Veterinária ) - Universidade Federal de Santa Catarina. Campus Curitibanos. Acesso em: 20 nov. 2024.
- MACPHAIL, C. M. Biomateriais, Sutura e Hemostasias. In: FOSSUM, T. W. **Cirurgia de pequenos animais**. 4ed. Rio de Janeiro: Elsevier, 2014. p.236. Acesso em: 08 nov. 2024
- MAGALHÃES, A. M. *et al.* Estudo comparativo entre citopatologia e histopatologia no diagnóstico de neoplasias caninas. **Pesquisa Veterinária Brasileira**. 2001. 21(1):23-32. Universidade Federal Rural do Rio de Janeiro, Seropédica, Rio de Janeiro. Acesso em: 17 nov. 2024.
- MARUCIO, R. L. *et al.* Avaliação pré-anestésica. In: MASSONE, F. **Anestesiologia Veterinária - Farmacologia e Técnicas**. 7th ed. Rio de Janeiro: Guanabara Koogan, 2019. p.12. ISBN 9788527734882. Acesso em: 08 nov. 2024.
- MATOS, M. G. *et al.* Diagnóstico cito-histopatológico de queloide em cão. **Ciência Animal**. 2017 - Edição Especial (SIPAVET). Acesso em: 20 nov. 2024.
- MENDES, M. G. *et al.* Ameloblastoma acantomatoso maxilar rostral em cão: Relato de caso. **Revista Científic@ Universitatis**. 2019. Itajubá v.6, n.3, p. 19 - 25 Nov-Mai. ISSN Eletrônico: 2175-4020. Acesso em: 16 nov. 2024.
- OLIVIA, V. N. L. S.; SANTOS, P. S. P. Anestesia geral volátil ou inalatória. In: MASSONE, F. **Anestesiologia Veterinária - Farmacologia e Técnicas**. 7th ed. Rio de Janeiro: Guanabara Koogan, 2019. p.47-51. ISBN 9788527734882. Acesso em: 08 nov. 2024.
- OLÍMPIO, M. A. C. *et al.* O uso do bisturi elétrico e cuidados relacionados: revisão integrativa. **Rev. SOBECC**. 2016. São Paulo. p. 154-161. DOI: 10.5327/Z1414-4425201600030006. Acesso em: 08 nov. 2024
- PIPIPI, N. L.; GOMES, C. Neoplasias da cavidade oral. In: DALECK, C. R.; DE NARDI, A. B. **Oncologia em Cães e Gatos**. 2. ed. Rio de Janeiro: Roca, p. 569- 584, 2016. Acesso em: 12 out. 2024.
- REQUICHA, J. F. Neoplasias da cavidade oral do cão - Breve revisão\*. **Revista Brasileira de Medicina Veterinária**. 2015. 37(1):41-46. Acesso em: 12 out. 2024.
- SALVADO, I. S. S. **Estudo retrospectivo das neoplasias em canídeos e felídeos domésticos, analisadas pelo laboratório de anatomia patológica da faculdade de medicina veterinária da Universidade Técnica de Lisboa, no período compreendido entre 2000 e 2009**. Dissertação de Mestrado Integrado em Medicina Veterinária. 2010. Lisboa. Acesso em: 17 nov. 2024.
- SANTANA, A. E. *et al.* Citologia aspirativa com agulha fina aplicada ao estudo das neoplasias. In: DALECK, C. R.; DE NARDI, A. B. **Oncologia em Cães e Gatos**. 2. ed. Rio de Janeiro: Roca, p. 112, 2016. Acesso em: 08 nov. 2024.
- SANTOS, A. S. *et al.* Principais neoplasias cutâneas de pequenos animais: Revisão. **Pubvet**. v.18, n.01,p.1-8, 2024. Acesso em: 15 nov. 2024.
- SOUZA, F. N. **Mandibulectomia rostral bilateral em cadela: Relato de caso**. Trabalho de Conclusão de Curso (Bacharel em Medicina Veterinária) - Universidade Estadual de Goiás - Câmpus Oeste Sede São Luís de Montes Belos. 2023. Acesso em: 20 nov. 2024.

- SPINOSA, H. S. Antimicrobianos Bacteriostáticos que Interferem na Síntese Proteica: Macrolídios, Lincosamidas, Pleuromutilinas, Estreptograminas, Tetraciclínas e Anfenicóis. In: SPINOSA, H. S.; GÓRNIK, S. L.; BERNARDI, M. M. **Farmacologia Aplicada à Medicina Veterinária**. 7th ed. Rio de Janeiro: Guanabara Koogan, 2023. p.576. ISBN 9788527738941. Acesso em: 08 nov. 2024.
- TASAKA, A. C. Anti-Inflamatórios Não Esteroidais. In: SPINOSA, H. S.; GÓRNIK, S. L.; BERNARDI, M. M. **Farmacologia Aplicada à Medicina Veterinária**. 7th ed. Rio de Janeiro: Guanabara Koogan, 2023. p.326-336. ISBN 9788527738941. Acesso em: 08 nov. 2024.
- TEDARDI, M. V. *et al.* Epidemiologia e etiologia do câncer. In: DALECK, C. R.; DE NARDI, A. B. **Oncologia em Cães e Gatos**. 2. ed. Rio de Janeiro: Roca, p. 22-45, 2016. Acesso em: 15 nov. 2024.
- THRALL, M. A. **Hematologia e Bioquímica Clínica Veterinária**, 2ª edição. Rio de Janeiro: Roca, 2014. p.52-60; 118. ISBN 978-85-277-2660-3. Acesso em: 08 nov. 2024.
- VERSTRAETE, F. J. M. Mandibulectomy and Maxillectomy. **Veterinary Clinics of North America: Small Animal Practice**. 35(4), 1009–1039. doi:10.1016/j.cvsm.2005.03.005. Acesso em: 16 nov. 2024.
- VETNIL. **Periovet®**. Disponível em: <https://vetnil.com.br/produto/periovet-r>. Acesso em: 8 nov. 2024.
- WERNER, P. R. *et al.* Estudo retrospectivo das neoplasias da cavidade oral diagnosticadas entre 1974 e 1995 pelo Serviço de Patologia do Hospital Veterinário da Universidade Federal do Paraná, Curitiba, PR, Brasil. **Revista Brasileira de Ciência Veterinária**. v.4, n.2, 55-61, maio/ago. 1997. Acesso em: 20 nov. 2024.
- WHITE, R. A. S.; GORMAN, N. T. Wide local excision of acanthomatous epulides in the dog. **Veterinary Surgery**. 1989. [S. l.], v. 18, n.1, p. 12-14. Acesso em: 27 nov. 2024.
- YOSHIDA, K. *et al.* The effect of intralesional bleomycin on canine acanthomatous epulis. **Journal of the American Animal Hospital Association**. 1998. 34(6), 457–461. doi:10.5326/15473317-34-6-457. Acesso em: 27 nov. 2024.